

Le Thésaurus est un travail collaboratif sous égide de la Société Nationale Française de Gastroentérologie (SNFGE), de la Fédération Francophone de Cancérologie Digestive (FFCD), du Groupe Coopérateur multidisciplinaire en Oncologie (GERCOR), de la Fédération Nationale des Centres de Lutte Contre le Cancer (UNICANCER), de la Société Française de Chirurgie Digestive (SFCD), de la Société Française d'Endoscopie Digestive (SFED), de la Société Française de Radiothérapie Oncologique (SFRO) et de la Société Française de Radiologie (SFR) (dont Société d'Imagerie Abdominale et Digestive (SIAD) et Fédération de Radiologie interventionnelle (FRI).

## Chapitre 9 Cancer du pancréas

Date de cette version :  
**25/11/2019**

Date de dernière mise à jour à vérifier sur [www.tnkd.org](http://www.tnkd.org) ou [www.snfge.org](http://www.snfge.org)

### Mise en garde

Du fait de l'actualisation fréquente du TNCD, l'utilisation de ce document imprimé impose de vérifier qu'une version plus récente n'a pas été mise à disposition sur le site.

Si la date ci-dessus remonte à plus d'un an, ce document n'est certainement plus à jour et doit être remplacé par un nouveau.



**GROUPE DE TRAVAIL** : Pascal HAMMEL coordonnateur (Clichy-la-Garenne), Jean-Baptiste BACHET (Paris), Lucile BAUGUION (La Roche-sur-Yon), Laurianne COLSON DURAND (Créteil), Thierry CONROY (Nancy), Laëtitia DAHAN (Marseille), Sébastien GAUJOUX (Paris), Marine GILABERT (Marseille), Florence HUGUET (Paris), Lysiane MARTHEY (Clamart), Julie MEILLEROUX (Toulouse), Louis de MESTIER (Paris), Bertrand NAPOLEON (Lyon), Cindy NEUZILLET (Saint-Cloud), Fabienne PORTALES (Montpellier), Antonio SA CUNHA (Villejuif), Lilian SCHWARZ (Rouen), Julien TAIEB (Paris), Nicolas WILLIET (Saint-Etienne)

**RELECTEURS** : Thomas APARICIO (Paris), Karine BIDEAU (Quimper), Emmanuel BUC (Clermont-Ferrand), Louis BUSCAIL (Toulouse), Mathilde BRASSEUR (Reims), Jean-Robert DELPERO (Marseille), Michel DUCREUX (Villejuif), Aurélien DUPRE (Lyon), Pierre FAJADET (Toulouse), Christelle de la FOUCHARDIERE (Lyon), Eric FRANCOIS (Nice), Dany GARGOT (Blois), Rosine GUIMBAULT (Toulouse), Reza KIANMANESH (Reims), Dine KORICHE (Béthune-Lens), Matthieu LAPEYRE (Toulouse), Thierry LECOMTE (Tours), Jean LUBRANO (Caen), Philippe MAINGON (Paris), Pascale MARIANI (Paris), Laurent MOSSER (Rodez), Benjamin MENAHEM (Caen), Tulio PIARDI (Reims), Alain SAUVANET (Paris), Enam SOBKENG-GOUFAK (Château-Thierry), Christine SILVAIN (Poitiers), Véronique VENDRELY (Bordeaux)

**Comment citer ce chapitre** : [Pancreatic cancer: French clinical practice guidelines for diagnosis, treatment and follow-up \(SNFGE, FFCD, GERCOR, UNICANCER, SFCD, SFED, SFRO, ACHBT, AFC\).](#)

Neuzillet C, Gaujoux S, Williet N, Bachet JB, Bauguion L, Colson Durand L, Conroy T, Dahan L, Gilabert M, Huguet F, Marthey L, Meilleroux J, de Mestier L, Napoléon B, Portales F, Sa Cunha A, Schwarz L, Taieb J, Chibaudel B, Bouché O, Hammel P; Thésaurus National de Cancérologie Digestive (TNCD); Dig Liver Dis. 2018 Dec; 50(12):1257-1271. doi: 10.1016/j.dld.2018.08.008

## 9.1. INTRODUCTION

Nous ne traiterons dans ce chapitre que des tumeurs malignes du pancréas exocrine, excluant les ampullomes, les cholangiocarcinomes intra-pancréatiques (cf. Chapitre 8 TNCD - Cancer des voies biliaires) et les tumeurs neuroendocrines (cf. Chapitre 11 TNCD - TNE).

### 9.1.1. Méthodologie

Ce travail repose sur les recommandations (publications internes) de la Fédération Francophone de Cancérologie Digestive (FFCD) du GERCOR, de la Société Française de Chirurgie Digestive (SFCD), de l'Association de Chirurgie Hépato-Bilio-Pancréatique et de Transplantation (ACHBT), de l'Association Française de Chirurgie (AFC), de l'*European Society of Medical Oncology* (ESMO) (Ducieux et al., 2015), du

*National Comprehensive Cancer Network* ([www.nccn.org](http://www.nccn.org)) et sur leur actualisation par une recherche bibliographique. Celle-ci a reposé sur l'extraction, à partir de la base de données PubMed interrogée en décembre 2017, des essais randomisés, méta-analyses, conférences de consensus et recommandations de pratique clinique avec les mots-clés « pancreatic cancer » et « pancreatic adenocarcinoma », en anglais ou en français, sans limitation de date.

Les présentes recommandations ont été gradées selon le niveau des preuves disponibles dans la littérature, ou en cas de preuves insuffisantes selon l'avis d'experts.

### 9.1.2. Épidémiologie

L'adénocarcinome du pancréas (AP) représente 90% des tumeurs du pancréas et devrait être la deuxième cause de mortalité par cancer en Europe en 2030 (Ferlay, Partensky, & Bray, 2016; Rahib et al., 2014) ; son incidence en France a doublé chez les hommes et triplé chez les femmes entre 1982 et 2012 (Bouvier et al., 2017). Il reste le cancer digestif dont le pronostic est le plus défavorable, avec un taux de survie globale (SG) à 5 ans, tous stades confondus, de 7% à 8% (INVS) (Cowppli-Bony et al., 2016).

## 9.2. DIAGNOSTIC ET EXPLORATIONS PRE-THERAPEUTIQUES

### 9.2.1. Présentation clinique

Le type et la chronologie des manifestations cliniques dépendent principalement du site de la tumeur primitive et de son stade au diagnostic (Modolell, Guarner, & Malagelada, 1999). L'AP localisé dans la tête (70%-80%) est plus rapidement symptomatique que celui du corps ou de la queue du pancréas (20%-30%), ce dernier étant souvent diagnostiqué à un stade plus avancé (Neuzillet, Sauvanet, & Hammel, 2011). Les symptômes les plus fréquents, fatigue, anorexie et amaigrissement, sont tardifs et non spécifiques.

- **Une douleur** intense (nécessitant des antalgiques de palier 3), abdominale à irradiation postérieure et/ou dorsale, est évocatrice d'une tumeur non résécable par envahissement cœliaque et associée à un mauvais pronostic (Kaiser, Barkin, & MacIntyre, 1985; Modolell et al., 1999).
- **L'ictère** est un signe parfois précoce quand il est causé par une tumeur céphalique obstruant la voie biliaire principale (VBP) (Modolell et al., 1999).
- **Un diabète** soit récent (< 2 ans), causé par l'AP (ou diabète de type IIIc (Hart et al., 2016), paranéoplasique ou par obstruction canalaire avec atrophie pancréatique d'amont), soit ancien (facteur de risque, mieux documenté pour le diabète de type II) et décompensé, est présent dans 50% des cas (Chari et al., 2005; Yuan et al., 2015).

- **D'autres modes de révélation** sont plus rares : pancréatite aiguë, événement thrombo-embolique, occlusion intestinale, hémorragie digestive, diarrhée par maldigestion, ascite, anxiété/dépression ou panniculite (syndrome de Weber-Christian).
- Il importe de préciser par l'interrogatoire les **antécédents personnels et familiaux de cancers** (recherche d'une forme familiale de cancer du pancréas).

## 9.2.2. Marqueurs tumoraux sériques : CA19-9

### 9.2.2.1. Diagnostic

L'antigène carbohydre 19-9 (CA 19-9) n'a pas les **performances diagnostiques** exigées pour être un marqueur fiable.

- Sa sensibilité et sa spécificité sont de 80% et 80%-90%, respectivement, chez les patients symptomatiques, mais sa valeur prédictive positive est insuffisante pour le diagnostic ou le dépistage de l'AP (Huang & Liu, 2014; Ni et al., 2005).
- Néanmoins, dans les cas exceptionnels de patients ayant une tumeur avancée, avec retentissement sur l'état général (PS 2), au moins une tentative de biopsie diagnostique non contributive, et une indication de chimiothérapie urgente, un faisceau d'arguments cliniques, biologiques (CA 19-9 > 10N sans cholestase) et radiologiques (tumeur hypodense au scanner avec injection de produit de contraste) peut être suffisant pour débiter une chimiothérapie rapidement (Nouts, Levy, Voitot, & Bernades, 1998; Poruk et al., 2013). Cette décision doit être validée en réunion de concertation pluridisciplinaire (RCP).

### 9.2.2.2. Pronostic

Le taux de CA 19-9 apporte une **information pronostique** dans deux circonstances (Ballehaninna & Chamberlain, 2012; Chiorean et al., 2016) :

- au diagnostic, lorsqu'il est inférieur à 200 U/mL, il aide à prédire la résécabilité d'une tumeur ou, au contraire, s'il dépasse 1000 U/mL il suggère fortement son caractère métastatique ;
- pour le suivi thérapeutique, sa négativation après chirurgie étant de bon pronostic, et sa diminution sous chimiothérapie ou radiothérapie, en faveur d'un contrôle tumoral satisfaisant.

### 9.2.2.3. Interprétation du CA 19-9

Il faut connaître pour l'interprétation du CA 19-9 l'existence :

- de faux négatifs chez les patients n'exprimant pas le marqueur sanguin Lewis (a-b-, 5%-10% de la population) ;
- de nombreux faux positifs: cholestase quelle qu'en soit la cause, diabète, pancréatite chronique, cirrhose, autres cancers (Ballehaninna & Chamberlain, 2012; Poruk et al., 2013).

Au total, le dosage du CA 19-9 doit être interprété avec prudence, toujours couplé à un examen d'imagerie, à intervalle de 2-3 mois, et ses limites soigneusement expliquées au patient (caractère anxiogène).

#### 9.2.2.4. Autres marqueurs

**D'autres marqueurs sanguins** sont en cours d'exploration (ex. thrombospondine 2, ADN tumoral circulant, cellules tumorales circulantes, et vésicules extracellulaires circulantes) mais ne sont pas validés et ne peuvent être recommandés à ce jour.

### 9.2.3. Examens morphologiques

#### 9.2.3.1. Tomodensitométrie thoraco-abdomino-pelvienne (TDM TAP)

Une fois le diagnostic d'AP suspecté cliniquement ou après qu'une masse pancréatique a été détectée (ex. signes directs ou indirects [dilatation des voies biliaires ou bicanalaire] à l'échographie abdominale transpariétale), l'examen de référence pour évaluer le stade tumoral et juger de la résecabilité tumorale éventuelle est la **tomodensitométrie thoraco-abdomino-pelvienne** (TDM TAP) en coupes fines avec injection de produit de contraste.

- **Le protocole recommandé** (Al-Hawary et al., 2014; Tamm et al., 2012) est un examen tri-phasique par angioscanner multidétecteur, avec une épaisseur de coupes  $\leq 0,5-1$  mm,
  - (i) sans injection,
  - (ii) puis après injection intraveineuse de produit de contraste iodé, une phase artérielle tardive, dite parenchymateuse pancréatique (à 40-50 secondes),
  - (iii) suivie d'une phase veineuse portale (à 65-70 secondes).
- Les AP, tant au niveau de la tumeur primitive que des métastases, sont typiquement hypodenses à la phase artérielle et isodenses/faiblement rehaussées à la phase portale. Des reconstructions doivent être réalisées en complément de l'acquisition pour l'étude vasculaire.
- **Le compte rendu doit préciser :**
  - (i) la taille de la tumeur,
  - (ii) son aspect avant et après injection,
  - (iii) sa localisation,
  - (iv) la présence d'une sténose canalaire biliaire et/ou pancréatique et/ou d'une dilatation d'amont,
  - (v) les rapports vasculaires,
  - (vi) la présence éventuelle d'une extension extra-pancréatique contre-indiquant la chirurgie (ex. ganglions extra-régionaux, métastases hépatiques, péritonéales, ou pulmonaires) (Al-Hawary et al., 2014).

- **L'évaluation de la résecabilité** de l'AP à la TDM implique la description précise de l'atteinte (circonférence de contact, présence d'un rétrécissement vasculaire ou d'une irrégularité des contours) des artères (artère mésentérique supérieure [AMS], tronc cœliaque, artère splénique, artère hépatique et ses variantes anatomiques) et des veines régionales (veine mésentérique supérieure [VMS], veine porte [VP], veine splénique) par la tumeur et de son retentissement fonctionnel (thrombose ou occlusion, circulation collatérale), et l'éventuelle présence d'un ligament arqué.
- **La standardisation du compte-rendu**, sous forme de check-list (Al-Hawary et al., 2014) est actuellement recommandée (Tableau I).
- **L'imagerie au moment de l'évaluation doit impérativement être récente** (<4 semaines) car l'évolution des AP peut être rapide et un délai plus long augmente le risque (> 20%) de découverte per-opératoire de métastases non vues à l'imagerie pour une tumeur présumée résecable (Glant et al., 2011; Raman et al., 2015).

**Tableau I - Conditions de réalisation et compte rendu standardisé de TDM**

Paramètre	Détails
Type de scanner	Hélicoïdal (de préférence 64 barrettes ou plus)
Épaisseur de coupe	Les plus fines possible, de préférence ≤ 0,5-1 mm
Intervalle	Identique à l'épaisseur de coupe
Contraste oral	Neutre (type hydrique 100 mL, juste avant l'examen), l'opacification digestive par du contraste positif (baryte ou hydrosoluble) doit être bannie car ce produit diminue le contraste parenchymateux pancréatique
Contraste intraveineux	Produit de contraste iodé, de préférence fortement concentré (< 300 mg I/L), à une vitesse de 3-5 mL/sec
Acquisition	Sans injection, puis phase parenchymateuse pancréatique (à 40-50 secondes), suivie d'une phase veineuse portale (à 65-70 secondes).
Analyse et reconstructions	- Coupes axiales et reconstructions multiplanaires de 2-3 mm - MIP ou coupes 3D volumétriques épaisses pour l'évaluation vasculaire

Evaluation morphologique			
Aspect à la phase parenchymateuse hépatique	<input type="checkbox"/> Hypodense	<input type="checkbox"/> Isodense	<input type="checkbox"/> Hyperdense
Taille (plus grand axe en cm)	<input type="checkbox"/> Mesurable	<input type="checkbox"/> Non mesurable (tumeur isodense)	
Localisation	<input type="checkbox"/> Tête/crochet (à droite de la VMS)	<input type="checkbox"/> Corps/queue (à gauche de la VMS)	
Sténose canalaire pancréatique avec ou sans dilatation d'amont	<input type="checkbox"/> Présente	<input type="checkbox"/> Absente	

<b>Sténose biliaire avec ou sans dilatation d'amont</b>	<input type="checkbox"/> Présente	<input type="checkbox"/> Absente	
<b>Évaluation artérielle</b>			
<b>Contact avec l'AMS</b>	<input type="checkbox"/> Présent	<input type="checkbox"/> Absent	
Circonférence de contact (degrés)	<input type="checkbox"/> ≤ 180	<input type="checkbox"/> > 180	
Rétrécissement vasculaire ou irrégularité des contours	<input type="checkbox"/> Présent	<input type="checkbox"/> Absent	
Extension à la 1 <sup>ère</sup> branche de l'AMS	<input type="checkbox"/> Présente	<input type="checkbox"/> Absente	
<b>Contact avec le tronc coeliaque</b>	<input type="checkbox"/> Présent	<input type="checkbox"/> Absent	
Circonférence de contact (degrés)	<input type="checkbox"/> ≤ 180	<input type="checkbox"/> > 180	
Rétrécissement vasculaire ou irrégularité des contours	<input type="checkbox"/> Présent	<input type="checkbox"/> Absent	
<b>Contact avec l'artère hépatique commune</b>	<input type="checkbox"/> Présent	<input type="checkbox"/> Absent	
Circonférence de contact (degrés)	<input type="checkbox"/> ≤ 180	<input type="checkbox"/> > 180	
Rétrécissement vasculaire ou irrégularité des contours	<input type="checkbox"/> Présent	<input type="checkbox"/> Absent	
Extension au tronc coeliaque	<input type="checkbox"/> Présente	<input type="checkbox"/> Absente	
Extension à la bifurcation de l'artère hépatique droite/gauche	<input type="checkbox"/> Présente	<input type="checkbox"/> Absente	
<b>Variantes anatomiques artérielles</b>	<input type="checkbox"/> Présente	<input type="checkbox"/> Absente	
Type	<input type="checkbox"/> Artère hépatique droite issue de l'artère mésentérique supérieure pour le foie <b>droit</b>	<input type="checkbox"/> Artère hépatique droite issue de l'artère mésentérique supérieure pour foie <b>total</b>	<input type="checkbox"/> Autre : .....
Circonférence de contact vasculaire	<input type="checkbox"/> ≤ 180	<input type="checkbox"/> > 180	
Sténose de l'ostium de l'AMS ou du TC ou autre anomalie	<input type="checkbox"/> Présent	<input type="checkbox"/> Absent	<input type="checkbox"/> Description : .....

### 9.2.3.2. Imagerie par résonance magnétique (IRM)

L'imagerie par résonance magnétique (IRM) avec séquences de cholangio-pancréatographie est une alternative aussi sensible et spécifique que la TDM pour le bilan diagnostique et d'extension de l'AP à l'étage abdominal, mais est moins utilisée en raison de son coût et de sa disponibilité plus limitée (Bipat et al., 2005).

- Elle a une valeur ajoutée pour le diagnostic des lésions pancréatiques isodenses, non ou mal visibles en TDM, et les lésions hépatiques trop petites pour être caractérisées ou de nature indéterminée.
- Il est recommandé de réaliser une IRM hépatique au diagnostic de tout AP localisé (résécable, de résécabilité limite ou localement avancé après traitement d'induction) avant chirurgie pour s'assurer de l'absence de métastases hépatiques infra-centimétriques.
- L'IRM de diffusion est plus sensible que la TDM pour détecter les petites métastases hépatiques et permet d'éviter une laparotomie inutile chez 12% des patients ayant un AP présumé résécable (Marion-Audibert et al., 2014).

La découverte d'une lésion hépatique infra-centimétrique restreignant la diffusion, est fortement évocatrice de métastase. Il existe cependant de rares faux positifs (3,5%). La décision de contre-indiquer la résection ou d'obtenir une preuve histologique par voie transpariétale ou par coelioscopie doit alors être discutée en RCP.

- Si l'IRM abdominale est choisie pour le bilan d'extension, celui-ci doit être complété par une TDM thoracique.

### 9.2.3.3. Echoendoscopie

- Si l'**écho-endoscopie** (EE) digestive haute a pour principal intérêt de permettre la réalisation de prélèvements à visée cytologique ou histologique (cf. 9.2.4), elle peut aussi apporter des informations complémentaires à la TDM concernant l'extension locorégionale.
- Néanmoins, du fait de variantes anatomiques artérielles hépatiques fréquentes (jusqu'à 10% des patients) et de son caractère opérateur-dépendant, elle ne constitue pas l'examen de référence pour l'évaluation de l'atteinte vasculaire.
- Ses quatre indications dans l'AP sont :
  - (i) une forte suspicion d'AP non visualisé par les autres examens d'imagerie, notamment en cas de sténose du canal pancréatique principal ;
  - (ii) une masse pancréatique de nature incertaine à la TDM et l'IRM (ex. diagnostic différentiel avec une pancréatite auto-immune pseudo-tumorale ou une autre pancréatite chronique) ;
  - (iii) nécessité d'obtenir une confirmation pathologique de l'AP en l'absence d'autre site tumoral d'accès plus facile;
  - (iv) ou si une cholangio-pancréatographie rétrograde endoscopique (CPRE) est envisagée pour réaliser un geste de drainage biliaire (De Angelis, Brizzi, & Pellicano, 2013).



- Les améliorations techniques de l'EE (sono-élastométrie, injection veineuse de produit de contraste ou endo-microscopie confocale) n'ont pas fait l'objet d'une validation suffisamment robuste
- buste pour les recommander.

#### 9.2.3.4. CPRE

La **CPRE** ne présente qu'un intérêt thérapeutique afin de drainer une sténose biliaire.

- Un brossage à visée diagnostique peut être réalisé au cours de la procédure, mais sa sensibilité est inférieure à celle de la cytoponction/biopsie (Weilert et al., 2014).
- Une prothèse biliaire, si indiquée hors contexte d'urgence (angiocholite, bilirubine > 250 µmol/L, prurit invalidant) ne doit être mise en place qu'après une imagerie complète et de qualité.
- En cas de doute sur la nature ou sur la résecabilité de la tumeur en situation d'urgence, une courte prothèse biliaire métallique couverte doit être privilégiée.
- En l'absence d'urgence, l'indication de drainage biliaire doit être posée idéalement en RCP en présence d'endoscopistes et/ou de chirurgiens spécialisés.

#### 9.2.3.5. TEP FDG

La **tomographie par émission de positons au 18-fluorodesoxyglucose (TEP FDG)** ne fait pas partie du bilan systématique de l'AP.

- Elle est inconstamment informative, en particulier dans les variantes d'AP produisant de la mucine ou pauci-cellulaires, ou en cas de diabète mal équilibré.
- *A contrario*, des lésions inflammatoires non tumorales (ex. pancréatite auto-immune) peuvent causer des faux positifs.
- La valeur de cet examen pour améliorer le diagnostic et l'évaluation pré-thérapeutique des patients atteints d'AP par rapport aux autres examens disponibles reste discutée (Ghaneh et al., 2018; Marion-Audibert et al., 2014; Rijkers, Valkema, Duivenvoorden, & van Eijck, 2014; Tang et al., 2011; Wang, Chen, Liu, Qin, & Huang, 2013).

#### 9.2.3.6. Laparoscopie

La **laparoscopie** permet de détecter et de biopsier de petites métastases péritonéales et/ou hépatiques et de modifier la stratégie thérapeutique chez un nombre limité de patients avec tumeur supposée résecable à l'issue d'un bilan d'imagerie moderne et rigoureusement interprété (Allen, Gurusamy, Takwoingi, Kalia, & Davidson, 2016; Fong et al., 2017).

- Si elle n'est pas systématique, elle peut être discutée dans les cas suivants :
  - (i) avant la résection d'une volumineuse tumeur du corps ou de la queue,
  - (ii) et/ou en cas de taux élevé de CA 19-9 (seuil > 130 à 400 U/mL),
  - (iii) ou lorsqu'un traitement néoadjuvant ou d'induction est envisagé (Allen et al., 2016; Fong et al., 2017; Maithel et al., 2008).

## 9.2.4. Preuve histologique

- Les biopsies doivent être réalisées sur le site tumoral le plus facile d'accès (pancréas ou foie le plus souvent, cf. section 9.1.3) et en privilégiant, pour le pancréas, la voie échocendoscopique à l'abord transpariétal sous contrôle TDM (Brugge et al., 2014; Okasha et al., 2013).
- **Elle est indiquée dans trois situations :**
  - (i) doute diagnostique avec une lésion bénigne ;
  - (ii) tumeur non résécable mais sans métastase facilement accessible par voie transpariétale, pour avoir une preuve histologique avant de débiter le traitement médical ;
  - (iii) tumeur potentiellement résécable si un traitement néoadjuvant est envisagé.
- Le calibre de l'aiguille utilisée (25G, 22G ou 19G), son type (ex. Procore®, à fenêtre latérale,...) ou certaines modalités techniques (ex. *wet aspiration* ou *fanning*) permettraient d'optimiser les performances des biopsies sous EE.
- Une métastase hépatique (gauche) découverte pendant l'examen peut faire l'objet de la cytoponction sachant que le rendement histo/cytologique est meilleur que pour la tumeur primitive.
- En revanche, une métastase hépatique connue et accessible par voie transpariétale doit être prélevée sous contrôle échographique ou TDM.
- Il est important de rappeler que la preuve cyto/histologique de malignité n'est **pas systématique ni nécessaire avant la résection chirurgicale** pour une maladie résécable d'emblée, et qu'une biopsie non informative ne doit pas retarder la résection chirurgicale en cas de forte suspicion clinique de cancer pancréatique.
- **A contrario une ponction sous EE et des biopsies d'ampoule seront conseillées** pour éliminer une pancréatite auto-immune de type 1 en cas de tumeur de la tête du pancréas chez un patient à risque chirurgical élevé (cf. ci-dessous) ou quand la tumeur présente certaines caractéristiques (absence de dilatation du canal de Wirsung en amont de la masse, aspect de cholangite associé). Une aiguille à biopsie de 20G ou 22G sera alors privilégiée.

## 9.2.5. Classification thérapeutique

### La classification TNM AJCC 2017 (8<sup>ème</sup> version) (Tableaux II et III)

- introduit des modifications dans les catégories T et N par rapport aux classifications antérieures (Kamarajah, Burns, Frankel, Cho, & Nathan, 2017).
- s'applique aux carcinomes du pancréas exocrine et aux carcinomes neuroendocrines de haut grade. La maladie doit être confirmée histologiquement ou par cytologie.

## Définition du caractère régional des adénopathies

- Les ganglions lymphatiques régionaux pour les tumeurs de la tête et de l'isthme ne sont pas définis de façon consensuelle. Classiquement, les adénopathies régionales sont définies comme étant celles du pédicule hépatique, de l'artère hépatique commune, de la veine porte, pyloriques, antérieurs ou postérieurs aux vaisseaux pancréatico-duodénaux, et le long de la VMS et du bord latéral droit de l'AMS (AJCC 2017).
- Les ganglions lymphatiques régionaux pour les tumeurs du corps et de la queue ne sont pas non plus définis de façon consensuelle et pourraient ne pas être les mêmes pour les tumeurs la partie proximale du corps et de la queue. Classiquement, les adénopathies régionales sont définies comme étant celles le long de l'artère hépatique commune, du tronc cœliaque, de l'artère splénique, et du hile splénique (AJCC 2017).
- Les atteintes des autres groupes lymphatiques sont considérées comme des métastases à distance.

**Tableau II - Classification TNM**

*\*En italique : les modifications par rapport à l'édition précédente.*

Catégorie T	Taille de la tumeur, mesurée dans sa plus grande dimension	Modifications par rapport à la 7 <sup>ème</sup> classification*
<b>T1</b>	<b>Tumeur ≤ 2 cm</b> T1a Tumeur ≤ 0,5 cm T1b Tumeur > 0,5 cm et < 1 cm T1c Tumeur > 1 cm et ≤ 2 cm	
<b>T2</b>	<b>Tumeur &gt; 2 et ≤ 4 cm</b>	<b>Basée sur la taille et non pas sur l'invasion extra-pancréatique (avantage : plus objective, meilleure corrélation avec la survie)</b>
<b>T3</b>	<b>Tumeur &gt; 4 cm</b>	
<b>T4</b>	Tumeur envahissant l'axe cœliaque l'artère mésentérique supérieure et/ou à l'artère hépatique commune	Basée sur l'envahissement des artères et non pas la notion de résecabilité
<b>Catégorie N</b>	<b>Adénopathies régionales (subdivision dans la nouvelle classification)</b>	
<b>N0</b>	Pas de métastase ganglionnaire régionale	
<b>N1</b>	<b>1 à 3 ganglions régionaux métastatiques</b>	<b>Distinction N1/N2.</b>
<b>N2</b>	<b>≥ 4 ganglions régionaux métastatiques</b>	
<b>Catégorie M</b>	<b>Métastases à distance (pas de changement)</b>	
<b>M0</b>	Pas de métastase à distance	
<b>M1</b>	Présence de métastase(s) à distance	

**Tableau III - Synthèse des stades pTNM**

<b>Stade IA</b>	<b>T1</b>	<b>N0</b>	<b>M0</b>
<b>Stade IB</b>	<b>T2</b>	<b>N0</b>	<b>M0</b>
<b>Stade IIA</b>	<b>T3</b>	<b>N0</b>	<b>M0</b>
<b>Stade IIB</b>	<b>T1-T3</b>	<b>N1</b>	<b>M0</b>
<b>Stade III</b>	<b>Tout T T4</b>	<b>N2 Tout N</b>	<b>M0 M0</b>
<b>Stage IV</b>	<b>Tout T</b>	<b>Tout N</b>	<b>M1</b>

En pratique, la séparation des tumeurs en fonction de leur caractère résécable, borderline, localement avancé ou métastatique (Tableau IV) est plus utile que la classification TNM (Tempero et al., 2017).

- La détermination précise de l'atteinte vasculaire en imagerie peut être difficile, notamment pour distinguer une infiltration tumorale d'une zone de fibrose ou inflammatoire.
- Les images de TDM/IRM doivent être analysées en réunion pluridisciplinaire en présence de radiologues, chirurgiens et oncologues/gastroentérologues expérimentés en pathologie bilio-pancréatique.

**Tableau IV - Définition des critères de résécabilité selon le stade d'envahissement vasculaire selon le MD Anderson Cancer Center (MDACC) ou le National Comprehensive Cancer Network (NCCN). AMS : artère mésentérique supérieure, AHC : artère hépatique commune, VMS/VP : veine mésentérique supérieure/veine porte, TC : tronc cœliaque**

NCCN 2015			
	Résécable	<i>Borderline</i>	Localement avancé
VMS/VP	Contact < 180° sans irrégularité du calibre de la veine	Contact ≥ 180° Contact < 180° avec irrégularité du calibre de la veine sans occlusion et/ou occlusion tumorale chirurgicalement reconstructible	Occlusion tumorale chirurgicalement non reconstructible ou envahissement des principales veines jéjunales
AMS	Pas de contact	Contact < 180°	Contact ≥ 180°
AHC	Pas de contact	Contact court, quel que soit le degré de circonférence, sans envahissement du tronc cœliaque	Chirurgicalement non reconstructible

		ou de l'origine de l'artère hépatique commune, chirurgicalement reconstructible	
TC	Pas de contact	Contact < 180°	Contact ≥ 180°

- **En cas de TIPMP dégénérée**, il est fréquent que l'atteinte vasculaire soit surestimée.
- **Toutes les extensions vasculaires ne sont pas synonymes de non-résécabilité.** En particulier, un envahissement de l'artère et/ou de la veine splénique ne constitue(nt) pas une contre-indication à une résection chirurgicale d'emblée pour un AP du corps ou de la queue du pancréas.
- **L'envahissement ganglionnaire** de la loge pancréatique est un facteur pronostique indépendant défavorable de la survie, mais ne contre-indique pas une exérèse (Moutardier et al., 2004). En revanche, une atteinte ganglionnaire à distance documentée (hile hépatique, racine du mésentère, rétro-péritonéale ou inter-aortico-cave) est un facteur de très mauvais pronostic et doit contre-indiquer une stratégie de chirurgie première.

### 9.2.6. Stratification pronostique

L'évaluation du patient (*performance status* [PS], état nutritionnel, comorbidités) est déterminante pour les possibilités thérapeutiques.

#### 9.2.6.1. Tumeurs résécables

- Le pronostic est principalement déterminé par les facteurs liés à la tumeur (diamètre, différenciation, envahissement ganglionnaire et/ou des marges chirurgicales), et le fait qu'une chimiothérapie adjuvante puisse être administrée (Neuzillet et al., 2011).
- **L'âge** n'est pas un critère pour récuser les patients pour une approche chirurgicale. En effet, la faisabilité et l'efficacité sur la survie de la chirurgie pancréatique a été démontrée chez les sujets âgés (y compris ceux âgés de plus de 80 ans) (Turrini et al., 2013). Cependant, en cas de comorbidités lourdes, de PS altéré (ECOG > 2) ou de dénutrition sévère malgré des soins de support optimaux, l'abstention d'une chirurgie pourtant techniquement possible peut être justifiée (intérêt d'algorithmes nord-américains pour évaluer le risque de morbidité et de mortalité postopératoires dans ce contexte ; <https://riskcalculator.facs.org/RiskCalculator/>).

#### 9.2.6.2. Tumeurs avancées

- Les facteurs liés au patient et au volume tumoral métastatique jouent un rôle pronostique majeur.
- L'altération de l'état général (PS ECOG ≥ 2), un âge > 65 ans, une albuminémie < 35 g/L, une qualité de vie altérée, la présence de métastases synchrones et leur localisation hépatique, le nombre de sites métastatiques et un taux sérique élevé de CA 19-9 sont associés négativement à la survie (T. Conroy et al., 2011;

Gourgou-Bourgade et al., 2013; Tabernero et al., 2015; Vernerey et al., 2015; Vernerey et al., 2016).

## 9.2.7. Recommandations d'explorations pré-thérapeutiques

### 9.2.7.1. REFERENCES

- **L'évaluation de l'état général (PS ECOG), des symptômes et de l'état nutritionnel ainsi que des co-morbidités est indispensable.**
- **Recherche d'un déficit en DPD** par phénotypage (dosage de l'uracilémie) avec ajustement des doses de 5FU et capécitabine en cas de déficit partiel et contre-indication du 5FU et de la capécitabine en cas de déficit complet (*accord d'experts*).

**Le bilan diagnostique, d'extension et de résécabilité repose sur :**

- la TDM TAP selon le protocole recommandé au paragraphe 9.2.3.1 (*niveau de recommandation : grade A*).
- le CA 19-9 : n'a pas d'utilité diagnostique mais un intérêt pronostique avant laparotomie et pour le suivi sous traitement ainsi que pour le surveillance après traitement à visée curative (*niveau de recommandation : grade B*).

**Indications de la biopsie :**

- Sous EE pour tumeur potentiellement opérable/résécable d'emblée seulement si doute diagnostique ou si un traitement néoadjuvant est envisagé (*niveau de recommandation : grade A*).
- Avant décision thérapeutique pour tumeur non opérable ou non résécable d'emblée, biopsie du site le plus facilement accessible, préférentiellement sous contrôle EE s'il s'agit du pancréas, ou par voie transpariétale (contrôle échographique ou TDM) en cas de métastase hépatique ou extra-hépatique accessible (*niveau de recommandation : grade A*).

### 9.2.7.2. OPTIONS

- **EE** : son principal intérêt est de permettre la réalisation de biopsies guidées du pancréas (*niveau de recommandation : grade A*). Autres indications : forte suspicion d'AP non visible avec les autres examens d'imagerie ou masse pancréatique de nature incertaine.
- **IRM avec séquences de diffusion** en complément de la TDM-TAP pour toute tumeur potentiellement opérable (résécable d'emblée ou après traitement d'induction), pour éliminer des métastases hépatiques de petite taille, sans retarder le geste chirurgical (*niveau de recommandation : grade B*).
- **IRM avec séquences de cholangio-pancréatographie** en alternative à la TDM abdomino-pelvienne ou en cas de tumeur pancréatique isodense ou de lésion hépatique indéterminée en TDM (*niveau de recommandation : grade B*). Elle doit dans ce cas être complétée par une TDM thoracique pour le bilan d'extension.

- **Brossage biliaire per-CPRE** si indication à un geste de drainage biliaire endoscopique (*niveau de recommandation : grade B*).
- **Laparoscopie** avant tentative de résection ou traitement néoadjuvant ou d'induction si volumineuse tumeur du corps ou de la queue et/ou CA 19-9 sérique >200 U/mL (*avis d'experts*).
- **Génotypage du gène *DPYD*** si phénotype DPD (uracilémie) anormal (*avis d'experts*)

## 9.3. DEPISTAGE DES LESIONS PRECANCEREUSES ET DES FORMES FAMILIALES

### 9.3.1. Lésions précancéreuses

- Elles comprennent les néoplasies intra-épithéliales (PanIN), les tumeurs intracanalaires papillaires et mucineuses du pancréas (TIPMP) et les cystadénomes mucineux (Basturk et al., 2015; Lennon et al., 2014; Vogelstein et al., 1988).
- Des signes radiologiques préoccupants ont été définis pour guider les indications opératoires des TIPMP et des cystadénomes mucineux (European Study Group on Cystic Tumours of the, 2018). Sont en faveur d'une résection :
  - pour les TIPMP :
    - indications relatives : (i) diamètre du canal de Wirsung entre 5 et 9,9 mm ou (ii) canal secondaire  $\geq$  40 mm.
    - indications absolues : (i) ictère, (ii) nodule mural > 5 mm prenant le contraste, ou (iii) diamètre du canal de Wirsung > 10 mm
  - pour les cystadénomes mucineux : (i) diamètre  $\geq$  40 mm, ou (ii) nodule prenant le contraste.
- Pour les patients non opérés, il est recommandé de réaliser une surveillance par IRM et/ou EE tous les 6 mois la première année, puis annuelle (European Study Group on Cystic Tumours of the, 2018).
- Les résultats de la cohorte prospective TEAM-P attendus pour fin 2018 permettront de préciser la conduite à tenir.

### 9.3.2. Formes génétiques

- Une susceptibilité génétique expliquerait environ 5%-10% des AP (de Mestier, Védie, Salfati, Rebours, & Hammel, 2017; Ryan, Hong, & Bardeesy, 2014).
- Les cancers du pancréas familiaux (CaPaFa) sont définis par la survenue d'un AP chez au moins 2 apparentés au premier degré, ou en présence d'au moins 3 cas de la même branche quels que soient le degré de parenté et l'âge de survenue.

- Le risque de développer un AP augmente avec le nombre d'apparentés atteints dans la famille (Canto et al., 2013; de Mestier et al., 2016; de Mestier et al., 2017).
- Les situations et syndromes de prédisposition héréditaires indiqués dans le Tableau V sont associés à un risque augmenté de développer un AP (Canto et al., 2013; de Mestier et al., 2017).
- Aucune mutation germinale n'est actuellement identifiée dans près de 85 % des cas de CaPaFa (contexte d'agrégation familiale non syndromique), et à l'inverse des mutations germinales (*BRCA1/2*, *ATM*, *PALB2*, *MLH1*, *CDKN2A* et *TP53*) peuvent être identifiées chez des patients sans histoire familiale (Shindo et al., 2017).

**Tableau V - Risque de développer un adénocarcinome pancréatique et principaux syndromes héréditaires de prédisposition à l'adénocarcinome du pancréas**

Histoires familiales et syndromes de prédisposition héréditaires	Gène(s)	Risque relatif	Risque d'AP à 70 ans (%)	% parmi les CaPaFa	Autres cancers liés
Pas d'antécédent familial	-	1	0,5-1	-	-
2 apparentés au premier degré atteint d'AP	Inconnus	4-6	5-12	80-85	?
≥ 3 apparentés au premier degré atteint d'AP	Inconnus	20-40	40		?
Cancers héréditaires du sein et de l'ovaire	<i>BRCA1</i>	2-4	3-4	1-5	Sein, ovaire, prostate, +/- côlon, mélanome
	<i>BRCA2</i>	2-10	4-5	5-20	
	<i>PALB2</i> , <i>FANC-C/G</i>	2-6	4-5	1-3	
Pancréatite héréditaire	<i>PRSS1</i>	50-80	40-55	1-4	
Mélanomes multiples héréditaires (FAMMM)	<i>p16/CDKN2A</i>	10-25	5-25	2-3	Mélanome, rein, ORL, glioblastome, plèvre
Peutz-Jeghers	<i>LKB1/STK11</i>	100-130	30-40	1-3	Côlon, estomac, intestin grêle, sein, col utérin, ovaire, testicule
Lynch	<i>hMLH1</i> , <i>hMSH2</i> , <i>hMSH6</i> , <i>PMS1/2</i>	4-8	3-5	1-3	Côlon, endomètre, intestin grêle, estomac, voies urinaires, ovaire, voies biliaire



Ataxie-télangiectasie	ATM	?	?	< 2 %	Hémopathies, sein, estomac
Li-Fraumeni	TP53	?	?	< 2 %	Sarcomes, sein, hémopathies, cerveau, surrénale
Mc Cune Albright	GNAS	?	?	0%	thyroïde TIPMP

### 9.3.3. Dépistage

- L'objectif du dépistage de l'AP est de détecter les lésions précancéreuses (PanIN de haut grade et TIPMP en dysplasie de haut grade) accessibles à une prise en charge chirurgicale précoce à visée curative et donc seulement chez les sujets éligibles à une chirurgie pancréatique.
- Il s'applique aux individus ayant un risque théorique cumulé d'AP > 5% au cours de la vie ou un risque relatif estimé  $\geq 5$  (Bartsch et al., 2016; Canto et al., 2013; de Mestier et al., 2017): (i) ayant  $\geq 2$  apparentés atteints d'AP dont  $\geq 1$  au premier degré ; (ii) porteurs d'une mutation germinale d'un gène de prédisposition et ayant  $\geq 2$  apparentés atteints d'un AP ou  $\geq 1$  au premier degré ; (iii) tout patient atteint d'un syndrome de Peutz-Jeghers, indépendamment de l'histoire familiale.
- Ces sujets doivent être adressés à des centres experts pour consultation d'oncogénétique et discussion en RCP du rapport bénéfice/risque et des modalités (types d'exams, intervalles) d'un éventuel dépistage, conformément aux recommandations internationales CAPS (Canto et al., 2013).
- Dans tous les cas, la prise en charge des sujets à risque doit inclure la correction des éventuels co-facteurs de risque (tabagisme, surpoids ou diabète) et prendre en compte leur espérance de vie et opérabilité, ainsi que l'acceptabilité psychologique du dépistage, une fois expliquées ses contraintes et ses incertitudes quant à son efficacité.

#### REFERENCES (accord d'experts)

- Le dépistage est indiqué chez les sujets ayant un risque théorique cumulé d'AP > 5% ou risque relatif  $\geq 5$  :
  - ayant  $\geq 2$  apparentés atteints d'AP dont  $\geq 1$  au premier degré,
  - ou ayant une mutation germinale d'un gène de prédisposition et  $\geq 2$  apparentés atteint d'un AP ou  $\geq 1$  au premier degré,
  - ou un syndrome de Peutz-Jeghers
  - **et** éligibles à une éventuelle résection pancréatique (espérance de vie théorique, co-morbidités)
  - **et** après discussion des avantages potentiels et risques d'un tel dépistage (accord d'experts).

- Les modalités de dépistage sont à définir en RCP en centre expert (*accord d'experts*).
- La correction des autres facteurs de risque est recommandée (tabagisme, obésité, diabète) (*accord d'experts*).

## 9.4. TRAITEMENTS

### 9.4.1. Tumeurs résécables d'emblée

#### 9.4.1.1. Chirurgie

Après une évaluation pré-thérapeutique rigoureuse, seuls 15% à 20% des patients sont candidats à une résection chirurgicale.

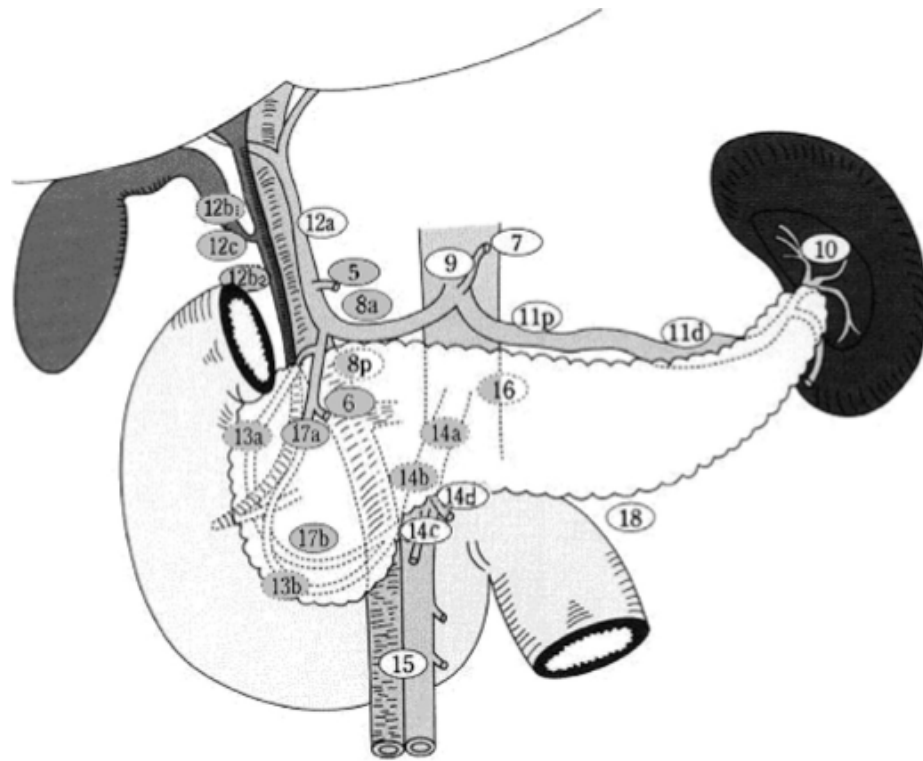
**L'objectif** de la chirurgie est de réaliser une résection en limites saines (marges R0) pour espérer qu'elle soit à visée curative (Seufferlein, Bachet, Van Cutsem, Rougier, & Group, 2012). Pour cela, elle doit être réalisée dans un centre expert à haut volume, dont la définition précise reste controversée (Farges et al., 2017; Nimptsch, Krautz, Weber, Mansky, & Grutzmann, 2016), et dans les 3-4 semaines suivant la dernière évaluation scanographique (Sanjeevi et al., 2016).

- Il faut identifier et déterminer dès le diagnostic :
  - (i) d'éventuelle(s) contre-indication(s) opératoire(s) : métastases à distance, contre-indication technique ou comorbidités ;
  - (ii) le risque de mortalité post-opératoire ;
  - (iii) les possibilités d'exérèse R0 (résécable d'emblée versus *borderline* faisant discuter un traitement d'induction) ;
  - (iv) la prise en charge optimale d'un éventuel ictère et de l'état nutritionnel.

**Le type de geste de résection chirurgicale** est déterminé par la localisation et l'extension de la tumeur (J.R. Delpero, Paye, & Bachellier, 2010).

- **Pour les cancers de la tête du pancréas**, la duodéno-pancréatectomie céphalique (DPC) est l'intervention de référence.
  - Un curage ganglionnaire, emportant au moins 15 ganglions (Tol et al., 2014) et les relais 5, 6, 8a, 12b1, 12b2, 12c, 13a, 13b, 14a, 14b, 17a, et 17b (Figure 1), et une résection de la lame rétroporte mettant à nu le bord droit de l'artère mésentérique supérieure doivent être réalisés. Une chirurgie plus agressive, avec lymphadénectomie étendue et/ou résection artérielle en bloc, n'améliore pas la survie à long terme et n'est pas recommandée (Martin et al., 2009; Tol et al., 2014)

**Figure 1 - Curage ganglionnaire recommandé en cas de duodéno-pancréatectomie céphalique (DPC) (relais grisés) (Tol et al., 2014)**



- La conservation du pylore n'a pas d'influence pronostique négative (Diener et al., 2014; Hackert et al., 2017).
- Un *picking* inter-aortico-cave avec examen extemporané est une option (Schwarz et al., 2014).
- La présence d'une artère hépatique droite ou d'un ligament arqué ne contre-indique pas définitivement une tentative de résection carcinologique, mais doivent être dépistés en pré-opératoire (Eshuis, Olde Loohuis, Busch, van Gulik, & Gouma, 2011; Sulpice et al., 2013; Turrini et al., 2010).
- **Les AP du corps ou de la queue du pancréas** sont traités par spléno-pancréatectomie gauche (SPG), qui doit être réalisée de la droite vers la gauche avec un curage ganglionnaire associé, emportant au moins les relais 10, 11, et 18. Il doit comporter de 15 à 20 ganglions (Malleo et al., 2018).
- Les indications de la **pancréatectomie totale** sont très rares :
  - (i) une tumeur intra-canaulaire papillaire et mucineuse (TIPMP) diffuse dégénérée,
  - (ii) ou une nouvelle tumeur (ou plus rarement une récurrence loco-régionale unique) localisée au pancréas restant.
- **La voie d'abord laparoscopique** est une option, non encore validée, mais pourrait être envisagée en particulier pour les petites tumeurs du pancréas gauche. Elle semble diminuer la durée d'hospitalisation, mais on ne dispose pas d'étude randomisée permettant de la recommander (de Rooij, Sitarz, Busch, Besselink, & Abu Hilal, 2015; Tran Cao et al., 2014).

- Un **examen pathologique extemporané** est systématique pour écarter un envahissement de la tranche de section pancréatique et éventuellement élargir le geste.
- La **définition d'une résection R0**, dont le taux a été précédemment surestimé, nécessite un examen attentif des marges de résection incluant l'encrage multicolore par le chirurgien des trois marges de résection (VMS/VP, AMS et marge postérieure). Une résection R0 doit être définie comme une clairance (distance cellules tumorales-marge) >1 mm (J. R. Delpero et al., 2014; J. R. Delpero et al., 2017).
- La pièce opératoire doit être classifiée selon l'OMS 2010 et l'AJCC 2017. La standardisation du compte-rendu, par exemple selon les items du *Royal College of Pathologists* ([www.rcpath.org](http://www.rcpath.org)) ou le *College of American Pathologists* ([www.cap.org](http://www.cap.org)), est encouragée.

#### 9.4.1.2. Drainage biliaire

- La **CPRE avec pose d'une prothèse biliaire** avant chirurgie n'est pas systématique car on observe une augmentation du taux de complications, notamment infectieuses, après drainage biliaire préopératoire, plus particulièrement en cas de prothèse plastique (Eshuis et al., 2010; van der Gaag et al., 2010).
- En cas de drainage, la pose d'une **prothèse métallique courte** est à privilégier (Tol et al., 2016).
- Un drainage est discuté en cas de :
  - (i) angiocholite,
  - (ii) taux de bilirubine > 250 µmol/L,
  - (iii) traitement néoadjuvant envisagé,
  - (iv) chirurgie différée (> 3-4 semaines).

#### 9.4.1.3. Traitement adjuvant

Environ 80% des patients opérés à visée « curative » pour un AP localisé auront une récurrence locale ou métastatique (Hishinuma et al., 2006).

Un traitement adjuvant est indiqué chez tous les patients opérés d'un AP, quel que soit le stade pTNM, et en mesure de pouvoir le débiter dans les 3 mois suivant la chirurgie.

- Depuis 2001, la chimiothérapie adjuvante est le standard (étude de phase III ESPAC-1, chimiothérapie par 5-fluorouracile [5-FU] en bolus et acide folinique [AF] supérieure à observation) (Neoptolemos et al., 2001; Neoptolemos et al., 2004). Sur la base des études de phase III CONKO-001 (Oettle et al., 2013) (gemcitabine supérieure à observation) et ESPAC-3 (Neoptolemos et al., 2010) (gemcitabine aussi efficace que 5-FU bolus, mais moins toxique), 6 mois de chimiothérapie adjuvante par gemcitabine ou 5-FU sont recommandés. L'expression du transporteur hENT-1 a été proposée comme marqueur prédictif de l'efficacité de la gemcitabine (Greenhalf et al., 2014), mais ne peut être recommandée en raison de

résultats discordants et en l'absence d'anticorps validé pour la routine (Svrcek et al., 2015).

- En 2017, l'étude de phase III ESPAC-4 a montré une augmentation de la SG à 28 mois versus 25,5 mois (hazard ratio [HR]: 0,82,  $p=0,032$ ) avec l'association gemcitabine plus capécitabine versus gemcitabine seule (Neoptolemos et al., 2017). Cette étude a fait l'objet de critiques méthodologiques, en particulier du fait de l'absence de scanner post-opératoire à l'inclusion et surtout de l'absence de bénéfice significatif en survie sans maladie (SSM) (T. Conroy, Gourgou, & Malka, 2017). Néanmoins, compte tenu de la différence significative observée pour la SG, la combinaison gemcitabine plus capécitabine peut être recommandée en situation adjuvante.
- Le composé S-1, un dérivé oral de fluoropyrimidine, s'est révélé non inférieur, et même supérieur à la gemcitabine dans un essai randomisé de phase III dans une population japonaise (JASPAC-01) mais ce produit n'a pas été testé en Europe et n'est pas disponible (Uesaka et al., 2016).
- Les résultats de l'étude de phase III PRODIGE 24 phase III ont été présentés au congrès de l'ASCO 2018 (T. Conroy et al., 2018). Par rapport à la gemcitabine, la chimiothérapie par FOLFIRINOX modifié (5-FU, AF, irinotécan, et oxaliplatine) pendant 6 mois (12 cycles) améliore la SSM (médiane: 21,6 vs. 12,8 mois, HR: 0,58,  $p<0.0001$ ) et la SG FOLFIRINOX (médiane: 54,4 vs. 35 mois, HR=0,64,  $p=0,003$ ) chez les patients OMS 0-1 sans diarrhée majeure ni contre-indication cardiaque au 5-FU. Le FOLFIRINOX modifié peut être considéré comme une référence dans cette indication. Les résultats de l'étude de phase III APACT (gemcitabine plus *nab*-paclitaxel versus gemcitabine) sont attendus.
- La chimiothérapie apporte un bénéfice de survie quels que soient les statuts T, N et R (T. Conroy et al., 2018; Neoptolemos et al., 2017).
- Deux études randomisées, la phase III CONKO-005 (après résection R0) et la phase IIb CONKO-006 (après résection R1), évaluant respectivement l'adjonction d'erlotinib ou de sorafénib à la gemcitabine adjuvante n'ont pas montré d'amélioration de la SSM ni de la SG (Sinn et al., 2017; Sinn et al., 2014).
- Quelle que soit la chimiothérapie choisie, il est important de la réaliser en totalité (6 mois) même si son initiation est retardée (mais avec un délai ne devant pas dépasser 3 mois) (Valle et al., 2014).
- En revanche, la place de la radiothérapie en situation adjuvante n'est pas consensuelle (études contradictoires mais anciennes et protocoles d'irradiation non optimaux/non contrôlés) (Corsini et al., 2008; Hsu et al., 2010; Klinkenbijn et al., 1999; Liu et al., 2015; Lutz et al., 2017; McDonald et al., 2015; Neoptolemos et al., 2004; Stocken et al., 2005; Van Laethem et al., 2010). Même en cas de résection R1, aucun gain de survie n'a été observé avec la chimioradiothérapie adjuvante dans un essai prospectif. Un essai randomisé dans cette indication est en cours aux États-Unis (RTOG-0848, NCT01013649). La chimioradiothérapie n'est donc pas recommandée même en clôture en cas de résection R1.

#### 9.4.1.4. Traitement néoadjuvant

Cette stratégie n'est actuellement pas la référence, mais des essais randomisés sont en cours pour évaluer son intérêt.

- Son rationnel est de: (i) se donner un temps d'observation (4-6 mois) pour identifier les patients atteints d'une tumeur agressive, à l'évolution métastatique précoce, qui ne sont pas de bons candidats à la chirurgie (environ 30%) ; (ii) induire une réponse tumorale et ainsi augmenter les chances de résection R0 ; (iii) traiter précocement une éventuelle maladie micrométastatique ; (iv) tester la chimiosensibilité de la tumeur, ainsi que la tolérance du patient au traitement comme éléments de sélection pour la chirurgie.
- Les méta-analyses de Gillen et al. (Gillen, Schuster, Meyer Zum Buschenfelde, Friess, & Kleeff, 2010) et Assifi et al. (Assifi et al., 2011), très fréquemment citées, ont été critiquées pour leur méthodologie, rassemblant des études très hétérogènes et de petits effectifs ; de plus, les associations FOLFIRINOX et gemcitabine plus *nab*-paclitaxel, ultérieures à leur parution, n'ont pas été prises en compte. Des essais cliniques de phase II/III testant ces associations sont actuellement en cours.
- Les résultats de l'étude de phase III NEOPAC (NCT01314027) comparant la gemcitabine adjuvante à la séquence GEMOX (ou FOLFIRINOX suite à un amendement) néoadjuvant plus gemcitabine adjuvante sont attendus.
- Des questions restent en suspens concernant : (i) l'intérêt d'administrer une chimioradiothérapie pré-opératoire après la chimiothérapie et (ii) le type et la durée de la chimiothérapie adjuvante dans cette situation.

## 9.4.2. Tumeurs *borderline*

### 9.4.2.1. Traitement

Leur prise en charge doit se faire idéalement dans un centre expert et si possible dans le cadre d'un essai clinique.

- En raison du risque élevé de résection R1 et malgré l'absence d'étude de haut niveau de preuve, un traitement d'induction est souvent privilégié à une chirurgie d'emblée. La faisabilité et la tolérance de celle-ci semblent correctes. Les taux de résection R0, de réponses tumorales majeures, et de survie prolongée, dans le sous-groupe des malades opérés, sont prometteurs (Bockhorn et al., 2014; J. R. Delperio et al., 2015; Katz et al., 2016; Pietrasz et al., 2015).
- Dans les essais en cours, cette stratégie d'induction se base le plus souvent sur une chimiothérapie à base de FOLFIRINOX ou gemcitabine plus *nab*-paclitaxel.
- La nécessité de la faire suivre d'une chimioradiothérapie est discutée. Il semblerait que celle-ci augmente le taux de réponse histologique (Pietrasz et al., 2015).
- Il n'existe actuellement aucune donnée sur l'efficacité de la chimiothérapie adjuvante après un traitement d'induction suivi de chirurgie.

#### 9.4.2.2. L'évaluation de la réponse tumorale

- **L'évaluation de la réponse tumorale** après traitement d'induction par imagerie est difficile (Cassinotto et al., 2014; Ferrone et al., 2015; Wagner et al., 2017). La corrélation entre la réponse radiologique et la réponse anatomopathologique est mauvaise, et une absence de réponse radiologique ne doit pas faire contre indiquer un geste de résection.
- Un aspect d'infiltration périvasculaire persiste souvent et il est difficile de distinguer des remaniements fibro-inflammatoires d'une infiltration tumorale résiduelle (Kim et al., 2009). Néanmoins, la diminution de la taille tumorale et surtout du contact entre la tumeur et les vaisseaux et/ou le rétablissement du calibre vasculaire, suggèrent la possibilité d'aboutir à une résection R0, et doivent inciter à réaliser une exploration chirurgicale (Cassinotto et al., 2014).
- Un autre critère d'efficacité important est l'absence d'apparition de métastases à distance, qui du fait de la difficulté d'évaluation de la réponse thérapeutique locale, peut suffire à inciter à l'exploration chirurgicale.
- Une diminution voire une normalisation du taux de CA 19-9 peut aussi guider l'indication opératoire (Bockhorn et al., 2014; Takahashi et al., 2010).
- Il n'y a pas de consensus sur les critères d'analyse pathologique permettant de définir la réponse tumorale (pourcentage de cellules résiduelles, nécrose, fibrose) et leur valeur pronostique est controversée ; le score du *College of American Pathologists* est le système de classification le plus largement utilisé (Verbeke, Lohr, Karlsson, & Del Chiaro, 2015; Washington et al., 2014).

#### 9.4.3. Tumeurs localement avancées

##### 9.4.3.1. Chimiothérapie

Le traitement de référence des AP localement avancés est la chimiothérapie qui, comme pour les tumeurs *borderline*, ne doit pas prendre l'appellation de "néoadjuvante" car la résection secondaire n'est pas la règle, même si elle peut être envisagée dans certains cas favorables. On doit parler de chimiothérapie « d'induction ».

- La gemcitabine reste la chimiothérapie de référence, sur la base des études menées dans les AP «avancés», regroupant des patients atteints de tumeurs métastatiques et localement avancées.
- L'ajout de l'erlotinib à la gemcitabine ne s'est pas avéré supérieur dans l'étude LAP07 (Hammel et al., 2016).
- Au vu des résultats obtenus avec les associations FOLFIRINOX et gemcitabine plus *nab*-paclitaxel en situation métastatique et par extrapolation, elles ont été testées chez des patients atteints d'un AP localement avancé avec des résultats intéressants (Ferrone et al., 2015; Mahaseth et al., 2013; Marthey et al., 2015; Petrelli et al., 2015; Suker et al., 2016). Néanmoins, on ne dispose pas d'une validation prospective en comparaison avec la gemcitabine (l'étude LAPACT

évaluant l'association gemcitabine plus *nab*-paclitaxel est une phase II monobras et l'étude de phase III NEOPAN évaluant le FOLFIRINOX est en cours).

- Les problématiques d'imagerie et d'examen pathologique après traitement d'induction sont les mêmes que pour les tumeurs *borderline* (Ferrone et al., 2015; Verbeke et al., 2015).

#### 9.4.3.2. Radiothérapie

- La place de la radiothérapie n'est pas consensuelle.
- Elle peut être proposée comme traitement de "clôture" après une chimiothérapie d'induction de 3 à 6 mois (afin d'écarter les patients mauvais candidats avec une évolution tumorale agressive métastatique précoce) et avec administration concomitante de capécitabine à visée radiosensibilisante (Chauffert et al., 2008; F. Huguet et al., 2007; Krishnan et al., 2007; Loehrer et al., 2011; Mukherjee et al., 2013).
- L'étude de phase III LAP07 n'a pas montré de supériorité en terme de SG avec la chimioradiothérapie par rapport à la poursuite de la chimiothérapie initiale (Hammel et al., 2016). Une analyse secondaire indiquait que l'administration de la chimioradiothérapie était associée à un meilleur contrôle local et à un délai plus long avant reprise d'un traitement (F. Huguet et al., 2014).

La chimioradiothérapie de « clôture » reste donc une option à discuter en RCP chez des patients sélectionnés.
---

#### 9.4.3.3. Chirurgie

- La chirurgie de dérivation des AP non résécables de la tête du pancréas n'a pas de place chez un patient asymptomatique.
- Un traitement endoscopique (prothèse biliaire et/ou duodénale) est à préférer chez les patients symptomatiques.
- En cas de découverte per-opératoire d'une contre-indication à un geste chirurgical curatif, il est licite, chez un patient ayant une sténose biliaire justifiant un drainage, de réaliser une anastomose cholédoco-duodénale, plus simple à réaliser et aussi efficace que l'anastomose cholédoco-jéjunale.
- La réalisation d'une gastro-jéjunostomie prophylactique pour mettre à l'abri des conséquences d'une sténose duodénale ne semble pas justifiée.
- En cas d'obstruction digestive haute chez un patient non candidat à un geste chirurgical potentiellement curatif, un traitement endoscopique est à préférer en première intention (Ducreux et al., 2015).



## 9.4.4. Formes métastatiques

### 9.4.4.1. Chimiothérapie de première ligne

- La chimiothérapie par gemcitabine a été établie comme référence dans le traitement de l'AP avancé en 1997, sur la base d'une étude de phase II randomisée ayant montré sa supériorité par rapport au 5-FU en termes de bénéfice clinique (Burris et al., 1997).
- Ensuite, de multiples études de phase II et III ont tenté d'améliorer les résultats de la gemcitabine, soit par modulation de sa pharmacocinétique, soit par association avec d'autres agents. Cependant, ni la perfusion de gemcitabine à un débit optimisé (*fixed dose rate*, FDR) (Poplin et al., 2009), ni le CO-101, sa forme conjuguée à un lipide (Poplin et al., 2013), n'ont montré de supériorité. Parallèlement, l'association à d'autres molécules de chimiothérapie ou de thérapies dites ciblées a aussi été décevante. Les résultats des méta-analyses regroupant ces essais ont montré que le bénéfice des doublets de chimiothérapie (en particulier, gemcitabine avec dérivés de platine ou capécitabine) était restreint aux patients en bon état général (PS 0-1) (Bria et al., 2007; Ciliberto et al., 2013; Heinemann, Boeck, Hinke, Labianca, & Louvet, 2008; Sultana et al., 2007; Xie et al., 2010). Les thérapies ciblées (notamment les anti-angiogéniques, les agents ciblant le récepteur de l'EGF, de l'IGF, les voies de *Hedgehog* et des MAP kinases) n'ont apporté aucun bénéfice de SG en association avec la gemcitabine versus gemcitabine seule, excepté pour l'association gemcitabine plus erlotinib, qui procurait un gain de SG statistiquement significatif mais cliniquement très modeste (< 1 mois) (Bramhall et al., 2002; Catenacci et al., 2015; Fuchs et al., 2015; Goncalves et al., 2012; Harder et al., 2012; Kindler et al., 2011; Kindler et al., 2010; Moore et al., 2007; Philip et al., 2010; Philip et al., 2014; Rinehart et al., 2004; Rougier et al., 2013; Safran et al., 2011; Van Cutsem et al., 2004; Van Cutsem et al., 2009; Van Laethem et al., 2017).
- L'inefficacité de l'erlotinib chez les patients ayant un AP localement avancé dans l'essai LAP07 est un argument supplémentaire contre son utilisation dans cette indication (Hammel et al., 2016).
- En 2011, l'étude de phase III PRODIGE-4/ACCORD-11 a démontré la supériorité du schéma FOLFIRINOX par rapport à la gemcitabine (SG médiane : 11,1 contre 6,8 mois,  $p < 0,001$ ) chez des patients âgés de moins de 75 ans avec PS 0-1 et taux de bilirubine < 1,5 fois la limite supérieure de la normale (LSN) (T. Conroy et al., 2011). Une plus grande fréquence d'événements indésirables a été observée dans le groupe FOLFIRINOX, dont 5,4% de patients ayant eu une neutropénie avec fièvre. Le FOLFIRINOX modifié (sans bolus de 5-FU +/- diminution de la dose d'irinotécan à 150 mg/m<sup>2</sup>) semble avoir un meilleur profil de tolérance et une efficacité maintenue au vu des études rétrospectives ultérieures (Mahaseth et al., 2013). La place des stratégies de maintenance (allègement du FOLFIRINOX) après une période de contrôle tumoral, reste à préciser ; les résultats de l'étude de phase II randomisée PANOPTIMOX présentés à l'ASCO 2018 suggèrent que la maintenance par LV5FU2 après 4 mois de chimiothérapie d'induction par FOLFIRINOX pourrait être une option (Dahan et al., 2018).
- En 2013, l'association de la gemcitabine au *nab*-paclitaxel a aussi montré une augmentation significative de la SG (médiane : 8,5 contre 6,7 mois,  $p < 0,001$ ) en

comparaison avec la gemcitabine seule dans l'étude de phase III MPACT (Von Hoff et al., 2013).

- Il n'existe pas d'étude comparant directement ces deux associations ni de marqueur prédictif de réponse validé pour l'un ou l'autre de ces schémas.

#### 9.4.4.2. Chimiothérapie de deuxième ligne

- Après progression sous une première ligne de chimiothérapie, la moitié environ des patients atteints d'AP métastatique sont en mesure de recevoir une ou plusieurs ligne(s) ultérieure(s) (Walker & Ko, 2014). Seuls les patients restant dans un bon état général (PS ECOG 0-1) semblent en tirer un bénéfice.
- Après progression sous gemcitabine, les associations de 5-FU avec un platine (oxaliplatine ou cisplatine) ou l'irinotécan (forme standard ou nanoliposomale) ont été principalement étudiées (Chen et al., 2015; Dahan et al., 2010; Gill et al., 2016; Neuzillet et al., 2012; Oettle et al., 2014; Wang-Gillam et al., 2016; Yoo et al., 2009; Zaanan et al., 2014).
- L'association du nal-IRI (MM-398), avec le 5-FU et l'AF a montré une amélioration de la SG (médiane : 6,1 contre 4,2 mois,  $p=0,012$ ) par rapport au 5-FU/AF seul dans une étude de phase III (NAPOLI-1) (Wang-Gillam et al., 2016).
- Les données concernant l'association 5-FU et platine en deuxième ligne sont plus controversées : un essai de phase III randomisé (CONKO-003) avait montré une amélioration significative de la SG (médiane : 5,9 contre 3,3 mois,  $p=0,010$ ) avec le schéma OFF (oxaliplatine, 5-FU, AF) par rapport au même schéma sans oxaliplatine (FF) (Oettle et al., 2014). Ce bénéfice n'a pas été retrouvé avec le schéma FOLFOX6 modifié (mFOLFOX6) en comparaison avec le 5-FU/AF dans un autre essai de phase III (PANCREOX) (Gill et al., 2016). Cette absence de bénéfice pourrait s'expliquer par une toxicité plus marquée dans le bras mFOLFOX6 avec un plus grand nombre de patients sortis de l'étude en raison d'événements indésirables, et le recours plus fréquent à des lignes de traitement ultérieures après progression dans le bras 5-FU/AF.
- Les données concernant les traitements de deuxième ligne chez les patients atteints d'AP métastatique progressant sous FOLFIRINOX ou gemcitabine plus *nab*-paclitaxel sont limitées à des études rétrospectives (Assaf et al., 2011; Lee et al., 2013; Portal et al., 2015).

#### 9.4.5. Traitements spécifiques formes rares

- Les patients atteints d'un AP dans le cadre **d'une mutation germinale des gènes *BRCA1* ou *BRCA2*** sont plus sensibles aux agents entraînant des lésions de l'ADN (ex. dérivés de platines) ; des essais sont en cours avec des inhibiteurs de PARP dans cette population (de Mestier et al., 2016; Waddell et al., 2015).
- En cas de **fusion du gène *NTRK*** (< 2%) le larotrectinib (non remboursé) peut être efficace, et en l'absence d'autre option thérapeutique pourrait être proposé après discussion en RCP moléculaire [Drillon et al., 2019 ; Marchiò et al., 2019].

- Il n'y a pas de spécificité thérapeutique pour **les cystadénocarcinomes, les carcinomes à cellules acineuses ou adénosquameux** et les autres variantes histologiques d'AP ; les mêmes recommandations s'appliquent.

#### 9.4.6. Soins de support

Les soins de support occupent une place centrale dans la prise en charge. Ils ont pour but d'améliorer la qualité de vie et la tolérance, et l'adhérence aux traitements anti-tumoraux.

- Ils comprennent le traitement (Pelzer et al., 2015; Tempero et al., 2014):
  - (i) des obstructions biliaire et/ou digestive,
  - (ii) de la douleur,
  - (iii) des troubles anxieux et dépressifs,
  - (iv) de la dénutrition et de la sarcopénie (prise en charge nutritionnelle et d'activité physique – cf. futur Chapitre TNCD),
  - (v) des complications thromboemboliques.
- Une prévention primaire des complications thromboemboliques peut être indiquée chez les patients à haut risque selon le score de Khorana (Farge et al., 2016; Khorana, Carrier, Garcia, & Lee, 2016; Pelzer et al., 2015).
- Par ailleurs, une irradiation hypofractionnée à visée antalgique ou hémostatique peut être envisagée en situation palliative.
- Le bloc du plexus cœliaque guidé sous EE chez les patients atteints de douleur liée au cancer du pancréas non résécable peut être discuté en cas de douleurs réfractaires ou mal contrôlées par les traitements antalgiques standard en alternative à la radiothérapie à visée antalgique.

## 9.5. INDICATIONS THERAPEUTIQUES

### 9.5.1. Tumeur opérable/résécable d'emblée (Algorithme 1)

#### REFERENCES

- Chirurgie à visée curative (R0) :
  - AP de la tête du pancréas :
    - DPC par laparotomie dans un centre expert (*niveau de recommandation : grade A*) avec un curage emportant au moins 15 ganglions et les relais 5, 6, 8a, 12b1, 12b2, 12c, 13a, 13b, 14a, 14b, 17a, et 17b (*niveau de recommandation : grade B*).

- La résection rétro-artérielle (marge rétro-artérielle, ou lame rétro-porte) du pancréas, jusqu'au bord droit de l'AMS est fortement conseillée (*avis d'experts*).
- La lymphadénectomie étendue et résection artérielle en bloc ne sont pas recommandées.
- AP du corps ou de la queue du pancréas :
  - SPG (*niveau de recommandation : grade A*) par laparotomie avec un curage ganglionnaire, emportant au moins les relais 10, 11, et 18 (*niveau de recommandation : grade B*).
- Une approche de la droite vers la gauche de type RAMPS (*radical antegrade modular pancreatosplenectomy*) est fortement conseillée (*avis d'experts*).
- Chimiothérapie adjuvante pendant 6 mois (à débiter dans les 3 mois post-opératoires si possible) chez tous les patients après résection d'un AP, quels que soient les statuts T, N et R ; par FOLFIRINOX modifié, et si patient non éligible par gemcitabine, 5-FU ou gemcitabine plus capécitabine, à discuter au cas par cas (*niveau de recommandation : grade A*).
- Pas de chimioradiothérapie hors essai clinique (*accord d'experts*).

## OPTIONS

- Drainage biliaire (CPRE, prothèse métallique courte de préférence) avant chirurgie
  - si angiocholite, taux de bilirubine > 250 µmol/L (*niveau de recommandation : grade A*) ;
  - si traitement néoadjuvant envisagé, ou chirurgie retardée (*accord d'experts*).
- SPG laparoscopique exclusivement pour les petites tumeurs du corps et de la queue (*avis d'experts*) par des opérateurs entraînés.
- Si tumeur résécable mais malade non opérable : prise en charge comme une tumeur localement avancée (chimiothérapie si l'état général le permet +/- chimioradiothérapie) (*accord d'experts*).

## ESSAIS CLINIQUES

- **Essai PRODIGE 48 (PANACHE-01)** : phase II évaluant la toxicité et l'efficacité de deux types de chimiothérapie néoadjuvante (FOLFIRINOX et FOLFOX) pour adénocarcinome pancréatique résécable. Coordonnateur : L Schwarz (Rouen)
- **Essai PRODIGE 56 (APACaPOp)** : phase II randomisée d'évaluation d'un programme d'activité physique adaptée (APA) chez des patients ayant un cancer du pancréas opéré. Coordonnateur : C Neuzillet (Saint-Cloud)

## 9.5.2. Tumeur *borderline* (Algorithme 1)

### REFERENCES

- Aucune
- Privilégier l'inclusion dans les essais cliniques

### OPTIONS

- Traitement d'induction par FOLFIRINOX (*niveau de recommandation : grade B*).
- Chimioradiothérapie (avec capécitabine) pré-opératoire après chimiothérapie d'induction (*accord d'experts*).
- Chirurgie secondaire si absence d'apparition de métastases et patient opérable (*accord d'experts*).
- Chimiothérapie adjuvante (*accord d'experts*).
- Drainage biliaire (CPRE, prothèse métallique courte de préférence) avant chirurgie
  - si angiocholite, taux de bilirubine > 250 µmol/L (*niveau de recommandation : grade A*).
  - si traitement d'induction, ou chirurgie retardée (*accord d'experts*).

### ESSAIS CLINIQUES

- **Essai PRODIGE 44 (PANDAS)** : phase II, randomisée multicentrique, évaluant l'efficacité d'une chimiothérapie néoadjuvante par mFOLFIRINOX, suivie ou non d'une radiochimiothérapie concomitante avant chirurgie d'un adénocarcinome du pancréas à la limite de la résécabilité. Coordonnateur : T Conroy (Nancy)
- **Essai PRODIGE 56 (APACaPOp)** : phase II randomisée d'évaluation d'un programme d'APA chez des patients ayant un cancer du pancréas opéré. Coordonnateur : C Neuzillet (Saint-Cloud)

## 9.5.3. Tumeur localement avancée (Algorithme 2)

### REFERENCES

- Soins de support dès le diagnostic (*niveau de recommandation : grade A*) : endoscopies (en première intention plutôt que chirurgie) pour drainage biliaire en cas d'ictère et/ou prothèse duodénale en cas de sténose symptomatique, traitement de la douleur, prise en charge nutritionnelle (cf. Chapitre TNCD Nutrition et APA).
- PS 0-2 : chimiothérapie (induction) par gemcitabine (*niveau de recommandation : grade A*).
- PS 3-4 : soins de supports exclusifs (*accord d'experts*).
- Ré-évaluation à chaque contrôle de l'opérabilité potentielle en cas de bonne réponse tumorale (*accord d'experts*).

## OPTIONS

- Chimiothérapie (induction) par FOLFIRINOX (PS 0-1) (*niveau de recommandation : grade B*) ou gemcitabine plus nab-paclitaxel (PS 0-2) (*avis d'expert*).
- Chimioradiothérapie avec capécitabine après au moins 3 mois de contrôle tumoral par chimiothérapie systémique (*niveau de recommandation : grade B*).
- Chirurgie secondaire si très bonne réponse (clinique, imagerie, CA19-9), absence d'apparition de métastases et patient opérable (*accord d'experts*).

## ESSAIS CLINIQUES

- **Essai PRODIGE 29 (NEOPAN)** : phase III comparant une chimiothérapie par FOLFIRINOX à la gemcitabine dans le traitement du cancer pancréatique localement avancé. Coordonnateur : M Ducreux (Villejuif)
- **Essai PRODIGE 63 (TEDOPaM)** : phase II randomisée non comparative d'évaluation d'un traitement de maintenance par vaccin OSE2101 seul ou en combinaison avec le nivolumab, ou par FOLFIRI après chimiothérapie d'induction par FOLFIRINOX pour adénocarcinome du pancréas localement avancé ou métastatique. Coordonnateur : C Neuzillet (Saint-Cloud)
- **Essai APACaP** : phase III d'évaluation d'un programme APA chez des patients ayant un cancer du pancréas non résécable, localement avancé ou métastatique. Coordonnateurs : P Hammel (Clichy-la-Garenne) et C Neuzillet (Saint-Cloud)

### 9.5.4. Tumeur métastatique (Algorithme 3)

#### 9.5.4.1. Première ligne

## REFERENCES

- Soins de support dès le diagnostic (*niveau de recommandation : grade A*) : endoscopie (en première intention plutôt que chirurgie) pour drainage biliaire en cas d'ictère et/ou prothèse duodénale en cas de sténose symptomatique, traitement de la douleur, prise en charge nutritionnelle (cf. Chapitre TNCD Nutrition et APA) et psychologique
- PS 3-4 : soins de supports exclusifs (*accord d'experts*)
- Age < 75 ans, PS 0-1 et bilirubine < 1,5 LSN : chimiothérapie par FOLFIRINOX ou gemcitabine plus nab-paclitaxel (*niveau de recommandation : grade A*).
- PS 2 et bilirubine < 1,5 LSN : chimiothérapie par gemcitabine plus nab-paclitaxel (*niveau de recommandation : grade B*) ou gemcitabine (*niveau de recommandation : grade A*).
- PS 0-2 et bilirubine ≥ 1,5 LSN ou comorbidités : chimiothérapie par gemcitabine (*niveau de recommandation : grade A*).

## OPTIONS

- PS 0-1 : gemcitabine plus dérivé de platine ou gemcitabine plus 5-FU (ou capécitabine) (*niveau de recommandation : grade B*)
- PS 2 et/ou bilirubine  $\geq 1,5$  LSN : chimiothérapie par FOLFOX (*avis d'experts*)

## ESSAIS CLINIQUES

- **Essai APACaP** : phase III d'évaluation d'un programme d'Activité Physique Adaptée chez des patients ayant un cancer du pancréas non résécable, localement avancé ou métastatique. Coordonnateur : P Hammel (Clichy-la-Garenne) et C Neuzillet (Saint-Cloud)
- **Etude URGENCE Pancréas** : Cohorte prospective évaluant un programme de soins de support précoce des adénocarcinomes du pancréas avancés symptomatiques. Coordonnateur : B Rousseau (Paris)
- **Essai PRODIGE 63 (TEDOPaM)** : phase II randomisée non comparative d'évaluation d'un traitement de maintenance par vaccin OSE2101 seul ou en combinaison avec le nivolumab, ou par FOLFIRI après chimiothérapie d'induction par FOLFIRINOX pour adénocarcinome du pancréas localement avancé ou métastatique. Coordonnateur : C Neuzillet (Saint-Cloud)
- **Essai PRODIGE (GEMFOX)** : phase III comparant le FOLFOX à la gemcitabine en 1<sup>ère</sup> ligne métastatique chez les patients avec un adénocarcinome du pancréas et non éligibles au FOLFIRINOX. Coordonnateur : JB Bachet (Paris)
- **Essai PRODIGE 72 (MAZEPPA)** : phase II randomisée évaluant un traitement de maintenance personnalisé par olaparib ou durvalumab plus sélumétinib selon les statuts somatiques de BRCAness et KRAS, pour adénocarcinome du pancréas métastatique contrôlé après 4 mois de mFOLFIRINOX. Coordonnateur : P Hammel (Clichy-la-Garenne)

### 9.5.4.2. Deuxième ligne

## REFERENCES

Chimiothérapie si PS 0-1 (*niveau de recommandation : grade A*).

- Chimiothérapie par 5-FU plus oxaliplatine (*niveau de recommandation : grade B*) après 1<sup>ère</sup> ligne par gemcitabine
- Chimiothérapie par 5-FU plus nal-IRI (*niveau de recommandation : grade B*) après 1<sup>ère</sup> ligne par gemcitabine

## OPTIONS

- Chimiothérapie par FOLFIRI après 1<sup>ère</sup> ligne par gemcitabine (*niveau de recommandation : grade C*)

- Chimiothérapie par gemcitabine après 1<sup>ère</sup> ligne par FOLFIRINOX (*accord d'experts*)
- Chimiothérapie par gemcitabine plus *nab*-paclitaxel après 1<sup>ère</sup> ligne par FOLFIRINOX si PS 0-1 (*avis d'experts*)
- Monothérapie par gemcitabine ou 5-FU si PS2 (*avis d'experts*)
- Chimiothérapie par paclitaxel seul ou associé à la gemcitabine (*avis d'expert*)

## ESSAIS CLINIQUES

- **Essai GRASPANC 3** : phase II évaluant Eryaspase en association à la chimiothérapie vs chimiothérapie seule en 2<sup>ième</sup> ligne pour cancer pancréatique métastatique. Coordonnateur : P Hammel (Clichy-la-Garenne).
- **Etude PRODIGE (GEMPAX)**: phase III randomisé évaluant l'association gemcitabine plus paclitaxel vs gemcitabine seule en 2<sup>ème</sup> ligne de traitement après échec de FOLFIRINOX. Coordonnateur : C de la Fouchardière (Lyon)

### 9.5.4.3. Troisième ligne

## REFERENCE

- **Larotrectinib** (per os 200 mg/j) (non remboursé) si fusion du gène *NTRK* sans aucune autre option thérapeutique satisfaisante (sélection par test immunohistochimique confirmé par séquençage (NGS ARN) ou séquençage (NGS ARN) d'emblée) (*niveau de recommandation : grade B*) [Drillon et al., 2019 ; Marchiò et al., 2019].

## 9.6. SURVEILLANCE POST-THERAPEUTIQUE

### 9.6.1. Surveillance après traitement

- Après résection chirurgicale à visée curative, une surveillance clinique et paraclinique pourrait être utile pour diagnostiquer précocement les récurrences (Tjaden et al., 2016; Tzeng et al., 2012). Elle s'appuie sur :
  - (i) un examen clinique,
  - (ii) un dosage du taux de CA19-9 sérique s'il était élevé au diagnostic,
  - (iii) et une TDM TAP, tous les 3 mois pendant la période la plus à risque de récurrence (2-3 ans) puis selon un rythme plus espacé tous les 6-12 mois jusqu'à 5 ans.



## 9.6.2. Evaluations en cours de traitement

- Il n'existe pas de données de la littérature comparant les modalités et les rythmes optimaux de surveillance.

On peut proposer :

- (i) un examen clinique,
- (ii) un dosage du taux de CA 19-9 sérique,
- (iii) une TDM TAP comme suit :
  - en situation néoadjuvante ou d'induction : tous les 2 mois
  - en situation adjuvante : tous les 3 mois
  - en situation avancée : tous les 2 à 3 mois.

## REFERENCES

- Aucune

## OPTIONS

- Après résection chirurgicale : examen clinique, dosage du CA19-9 sérique et TDM TAP tous les 3-6 mois pendant 2-3 ans (*accord d'experts*) puis tous les 6-12 mois jusqu'à 5 ans (*avis d'experts*).
- Evaluations en cours de traitement : examen clinique, dosage du CA19-9 sérique et TDM TAP(*accord d'experts*)
  - tous les 2 mois en situation néoadjuvante ou d'induction,
  - tous les 3 mois en situation adjuvante
  - tous les 2-3 mois en situation avancée.

## 9.7. TRAITEMENT DES RECIDIVES

### 9.7.1. Récidive métastatique

- En cas de récidive métastatique (70%), le traitement repose sur la chimiothérapie dont le choix dépend :
  - (i) de l'état général (PS, état nutritionnel, comorbidités) du patient,
  - (ii) de l'extension de la maladie et de son caractère symptomatique ou non,
  - (iii) d'une éventuelle toxicité résiduelle des traitements antérieurs (ex. neuropathie),
  - (iv) de leur efficacité initiale,

(v) et du délai de la récurrence.

- Chez des patients très sélectionnés (intervalle long entre l'exérèse de la lésion primitive et celle de la métastase ; réponse prolongée à une chimiothérapie ; en particulier s'il s'agit d'une atteinte pulmonaire isolée et oligométastatique, celle-ci étant de meilleur pronostic) et avec une possibilité de traitement R0, une chirurgie ou un traitement de destruction locale (ex. radiofréquence ou radiothérapie stéréotaxique) peut être discutée. En cas d'antécédent de DPC, la chirurgie hépatique est préconisée plutôt que la destruction locale en raison du risque de complication infectieuse (abcès sur cholangite ischémique secondaire à la réduction de la vascularisation artérielle biliaire) en présence d'une anastomose bilio-digestive.

### 9.7.2. Récurrence loco-régionale

- En cas de récurrence loco-régionale (30%), le patient doit être traité comme les formes non résectables.
- De façon exceptionnelle, en cas de stabilité ou de réponse prolongée à une chimiothérapie +/- chimioradiothérapie, et de possibilité technique de résection R0, une chirurgie peut être discutée (Strobel et al., 2013).
- Cette situation doit être distinguée de la survenue d'un second cancer sur pancréas restant dans le cadre d'une affection prédisposante (ex. mutation germinale prédisposante ou TIPMP diffuse) qui doit être pris en charge comme un premier cancer s'il est résectable (chirurgie et traitement péri-opératoire), sous réserve de l'état général/co-morbidités du patient et de son acceptation des contraintes liées à la réalisation d'une pancréatectomie totale.

### REFERENCES

- Aucune

### OPTIONS

- Récurrence : chimiothérapie (*niveau de recommandation : grade B*).
- Chez des patients très sélectionnés (réponse prolongée à une chimiothérapie) et avec une possibilité de résection R0, une chirurgie peut être discutée (*avis d'experts*).

## 9.8. PROTOCOLES THERAPEUTIQUES

### **Gemcitabine** (*adjuvant*)

1000 mg/m<sup>2</sup> en perfusion de 30 min à J1.

Traitement répété toutes les semaines 3 semaines/4.

### **LV5-FU2 simplifié** (*adjuvant*)

Acide folinique 400 mg/m<sup>2</sup> (ou l-folinique 200 mg/m<sup>2</sup>) en 2 h dans 250 ml G5 %, rincer puis 5-FU 400 mg/m<sup>2</sup> en 10 min dans 100 ml de G5 %, puis 5-FU 2400 mg/m<sup>2</sup> en perfusion continue de 46 h dans du G5% par infuseur portable, pompe ou pousse seringue portable.

Traitement répété tous les 14 jours.

### **Gemcitabine - capécitabine** (*adjuvant*)

Gemcitabine 1000 mg/m<sup>2</sup> en perfusion de 30 min à J1, plus capécitabine 1660 mg/m<sup>2</sup>/j par voie orale en deux prises J1-J21.

Traitement répété toutes les semaines 3 semaines/4.

### **FOLFIRINOX**

Oxaliplatine 85 mg/m<sup>2</sup> en 2 h dans 250 ml de G5%, puis acide folinique 400 mg/m<sup>2</sup> (ou l-folinique 200 mg/m<sup>2</sup>) en 2 h dans 250 ml G5%, puis après 30 min démarrer en Y irinotécan 180 mg/m<sup>2</sup> en 90 minutes, puis 5-FU bolus 400 mg/m<sup>2</sup> puis 5-FU 2400 mg/m<sup>2</sup> en perfusion continue de 46 h dans du G5% par infuseur portable, pompe ou pousse seringue portable.

Traitement répété tous les 14 jours.

### **FOLFIRINOX modifié (mFOLFIRINOX)**

Oxaliplatine 85 mg/m<sup>2</sup> en 2 h dans 250 ml de G5%, puis acide folinique 400 mg/m<sup>2</sup> (ou l-folinique 200 mg/m<sup>2</sup>) en 2 h dans 250 ml G5%, puis après 30 min démarrer en Y irinotécan 150 mg/m<sup>2</sup> en 90 minutes, puis 5-FU 2400 mg/m<sup>2</sup> en perfusion continue de 46 h dans du G5% par infuseur portable, pompe ou pousse seringue portable.

Traitement répété tous les 14 jours.

### **Gemcitabine plus nab-paclitaxel**

nab-paclitaxel 125 mg/m<sup>2</sup> en perfusion de 30-40 min à J1, puis gemcitabine 1000 mg/m<sup>2</sup> en perfusion de 30 min à J1.

Traitement répété toutes les semaines 3 semaines/4 (J1, J8 et J15, 1 cycle = 4 semaines).

### **Gemcitabine** (*formes avancées*)

1000 mg/m<sup>2</sup> en perfusion de 30 min à J1.

Traitement répété toutes les semaines (7 semaines/8 pour le premier cycle puis 3 semaines/4).

### **Gemcitabine FDR (formes avancées)**

1500 mg/m<sup>2</sup> en perfusion de 150 min à J1.

Traitement répété tous les 14 jours.

### **Gemcitabine plus paclitaxel**

paclitaxel 80 mg/m<sup>2</sup> en perfusion de 1 heure à J1,

puis gemcitabine 1000 mg/m<sup>2</sup> en perfusion de 30 min à J1.

Traitement répété toutes les semaines 3 semaines/4 (J1, J8 et J15, 1 cycle = 4 semaines).

### **LV5-FU2 simplifié (formes avancées)**

Identique à l'adjuvant

### **FOLFOX 4 simplifié (USA=FOLFOX 6 modifié)**

Oxaliplatine + LV5-FU2 simplifié =

Oxaliplatine 85 mg/m<sup>2</sup> en 2 h dans 250 ml de G5%

en Y de l'acide folinique au J1 du LV5-FU2 simplifié.

Traitement répété tous les 14 jours.

### **LV5-FU2 simplifié plus nal-IRI**

Irinotécan nanoliposomal (nal-IRI) 80 mg/m<sup>2</sup> en perfusion de 90 minutes,

suivi de acide folinique 400 mg/m<sup>2</sup> (ou l-folinique 200 mg/m<sup>2</sup>) en 2 h dans 250 ml G5 %, rincer puis 5-FU 400 mg/m<sup>2</sup> en 10 min dans 100 ml de G5 %,

puis 5-FU 2400 mg/m<sup>2</sup> en perfusion continue de 46 h dans du G5% par infuseur portable (QSP 230 ml, 5 ml/h), pompe ou pousse seringue portable.

Traitement répété tous les 14 jours.

### **FOLFIRI**

Irinotécan (Campto®) + LV5-FU2 simplifié =

Irinotécan 180 mg/m<sup>2</sup> en perfusion de 90 min dans 250 ml de G5%

en Y de l'acide folinique au J1 du LV5-FU2 simplifié.

Traitement répété tous les 14 jours.

### **Chimioradiothérapie néoadjuvante (F. Huguet, Mornex, & Orthuon, 2016)**

Dose totale recommandée est de 45 à 50,4 Gy

- à raison de 5 fractions de 1,8 Gy par semaine,
- délivrée par radiothérapie conformationnelle en 3 dimensions ou radiothérapie conformationnelle avec modulation d'intensité.
- Le pancréas ne doit pas être inclus en totalité dans la zone irradiée.

- Pas d'indication d'irradiation prophylactique systématique des aires ganglionnaires non suspectes.
- Si possible, les mouvements de la tumeur liés à la respiration doivent être pris en compte.

Chimiothérapie concomitante par capécitabine

- administrée pendant toute la durée de la radiothérapie, du lundi au vendredi,
- à une dose de 1650 mg/m<sup>2</sup> par jour, divisée en 2 prises espacées de 12h.

**Chimioradiothérapie pour les tumeurs localement avancées** (*F. Huguet et al., 2016*)

Dose totale recommandée est de 50,4 à 54 Gy

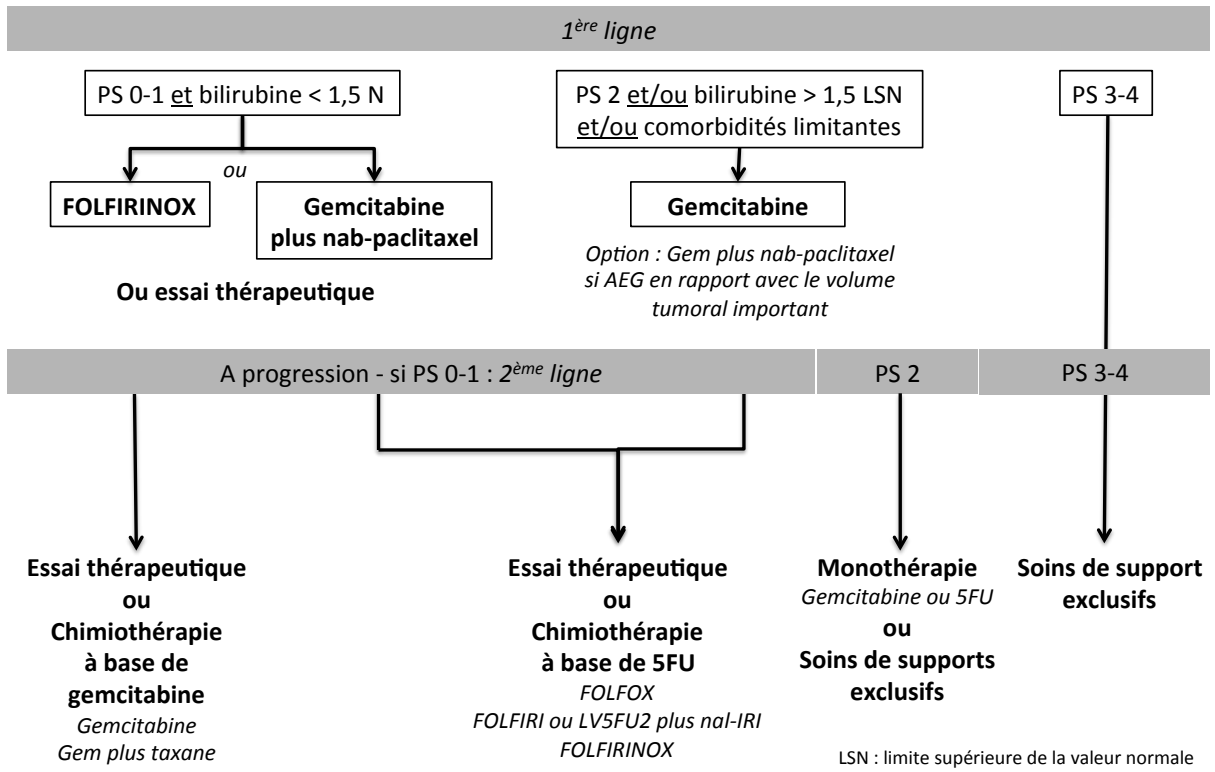
- à raison de 5 fractions de 1,8 Gy par semaine,
- délivrée par radiothérapie conformationnelle en 3 dimensions ou radiothérapie conformationnelle avec modulation d'intensité.

Les modalités sont les mêmes qu'en cas de traitement néoadjuvant.



## Algorithme 3 - Traitements pour cancer métastatique

### Adénocarcinome du pancréas métastatique



## REFERENCES BIBLIOGRAPHIQUES

1. Al-Hawary, M. M., Francis, I. R., Chari, S. T., Fishman, E. K., Hough, D. M., Lu, D. S., . . . Simeone, D. M. (2014). Pancreatic ductal adenocarcinoma radiology reporting template: consensus statement of the society of abdominal radiology and the american pancreatic association. *Gastroenterology*, *146*(1), 291-304 e291. doi:10.1053/j.gastro.2013.11.004
2. Allen, V. B., Gurusamy, K. S., Takwoingi, Y., Kalia, A., & Davidson, B. R. (2016). Diagnostic accuracy of laparoscopy following computed tomography (CT) scanning for assessing the resectability with curative intent in pancreatic and periampullary cancer. *Cochrane Database Syst Rev*, *7*, CD009323. doi:10.1002/14651858.CD009323.pub3
3. Assaf, E., Verlinde-Carvalho, M., Delbaldo, C., Grenier, J., Sellam, Z., Pouessel, D., . . . Culine, S. (2011). 5-fluorouracil/leucovorin combined with irinotecan and oxaliplatin (FOLFIRINOX) as second-line chemotherapy in patients with metastatic pancreatic adenocarcinoma. *Oncology*, *80*(5-6), 301-306. doi:10.1159/000329803
4. Assifi, M. M., Lu, X., Eibl, G., Reber, H. A., Li, G., & Hines, O. J. (2011). Neoadjuvant therapy in pancreatic adenocarcinoma: a meta-analysis of phase II trials. *Surgery*, *150*(3), 466-473. doi:10.1016/j.surg.2011.07.006
5. Ballehaninna, U. K., & Chamberlain, R. S. (2012). The clinical utility of serum CA 19-9 in the diagnosis, prognosis and management of pancreatic adenocarcinoma: An evidence based appraisal. *J Gastrointest Oncol*, *3*(2), 105-119. doi:10.3978/j.issn.2078-6891.2011.021
6. Bartsch, D. K., Slater, E. P., Carrato, A., Ibrahim, I. S., Guillen-Ponce, C., Vasen, H. F., . . . Gress, T. M. (2016). Refinement of screening for familial pancreatic cancer. *Gut*, *65*(8), 1314-1321. doi:10.1136/gutjnl-2015-311098
7. Basturk, O., Hong, S. M., Wood, L. D., Adsay, N. V., Albores-Saavedra, J., Biankin, A. V., . . . Baltimore Consensus, M. (2015). A Revised Classification System and Recommendations From the Baltimore Consensus Meeting for Neoplastic Precursor Lesions in the Pancreas. *Am J Surg Pathol*, *39*(12), 1730-1741. doi:10.1097/PAS.0000000000000533
8. Bipat, S., Phoa, S. S., van Delden, O. M., Bossuyt, P. M., Gouma, D. J., Lameris, J. S., & Stoker, J. (2005). Ultrasonography, computed tomography and magnetic resonance imaging for diagnosis and determining resectability of pancreatic adenocarcinoma: a meta-analysis. *J Comput Assist Tomogr*, *29*(4), 438-445.
9. Bockhorn, M., Uzunoglu, F. G., Adham, M., Imrie, C., Milicevic, M., Sandberg, A. A., . . . International Study Group of Pancreatic, S. (2014). Borderline resectable pancreatic cancer: a consensus statement by the International Study Group of Pancreatic Surgery (ISGPS). *Surgery*, *155*(6), 977-988. doi:10.1016/j.surg.2014.02.001
10. Bouvier, A. M., Uhry, Z., Jooste, V., Drouillard, A., Remontet, L., Launoy, G., . . . French Network of Cancer, R. (2017). Focus on an unusual rise in pancreatic cancer incidence in France. *Int J Epidemiol*, *46*(6), 1764-1772. doi:10.1093/ije/dyx088
11. Bramhall, S. R., Schulz, J., Nemunaitis, J., Brown, P. D., Baillet, M., & Buckels, J. A. (2002). A double-blind placebo-controlled, randomised study comparing gemcitabine and marimastat with gemcitabine and placebo as first line therapy in patients with advanced pancreatic cancer. *Br J Cancer*, *87*(2), 161-167. doi:10.1038/sj.bjc.6600446
12. Bria, E., Milella, M., Gelibter, A., Cuppone, F., Pino, M. S., Ruggeri, E. M., . . . Giannarelli, D. (2007). Gemcitabine-based combinations for inoperable pancreatic cancer: have we made real progress? A meta-analysis of 20 phase 3 trials. *Cancer*, *110*(3), 525-533. doi:10.1002/cncr.22809



13. Brugge, W. R., De Witt, J., Klapman, J. B., Ashfaq, R., Shidham, V., Chhieng, D., . . . Staerckel, G. (2014). Techniques for cytologic sampling of pancreatic and bile duct lesions: The Papanicolaou Society of Cytopathology Guidelines. *Cytojournal*, 11(Suppl 1), 2. doi:10.4103/1742-6413.133311
14. Burris, H. A., 3rd, Moore, M. J., Andersen, J., Green, M. R., Rothenberg, M. L., Modiano, M. R., . . . Von Hoff, D. D. (1997). Improvements in survival and clinical benefit with gemcitabine as first-line therapy for patients with advanced pancreas cancer: a randomized trial. *J Clin Oncol*, 15(6), 2403-2413.
15. Canto, M. I., Harinck, F., Hruban, R. H., Offerhaus, G. J., Poley, J. W., Kamel, I., . . . International Cancer of Pancreas Screening, C. (2013). International Cancer of the Pancreas Screening (CAPS) Consortium summit on the management of patients with increased risk for familial pancreatic cancer. *Gut*, 62(3), 339-347. doi:10.1136/gutjnl-2012-303108
16. Cassinotto, C., Mouries, A., Lafourcade, J. P., Terrebonne, E., Belleanne, G., Blanc, J. F., . . . Montaudon, M. (2014). Locally advanced pancreatic adenocarcinoma: reassessment of response with CT after neoadjuvant chemotherapy and radiation therapy. *Radiology*, 273(1), 108-116. doi:10.1148/radiol.14132914
17. Catenacci, D. V., Junttila, M. R., Karrison, T., Bahary, N., Horiba, M. N., Nattam, S. R., . . . Kindler, H. L. (2015). Randomized Phase Ib/II Study of Gemcitabine Plus Placebo or Vismodegib, a Hedgehog Pathway Inhibitor, in Patients With Metastatic Pancreatic Cancer. *J Clin Oncol*, 33(36), 4284-4292. doi:10.1200/JCO.2015.62.8719
18. Chari, S. T., Leibson, C. L., Rabe, K. G., Ransom, J., de Andrade, M., & Petersen, G. M. (2005). Probability of pancreatic cancer following diabetes: a population-based study. *Gastroenterology*, 129(2), 504-511. doi:10.1016/j.gastro.2005.05.007
19. Chauffert, B., Mornex, F., Bonnetain, F., Rougier, P., Mariette, C., Bouche, O., . . . Bedenne, L. (2008). Phase III trial comparing intensive induction chemoradiotherapy (60 Gy, infusional 5-FU and intermittent cisplatin) followed by maintenance gemcitabine with gemcitabine alone for locally advanced unresectable pancreatic cancer. Definitive results of the 2000-01 FFCD/SFRO study. *Ann Oncol*, 19(9), 1592-1599. doi:10.1093/annonc/mdn281
20. Chen, L. T., Von Hoff, D. D., Li, C. P., Wang-Gillam, A., Bodoky, G., Dean, A. P., . . . Bayever, E. (2015). Expanded analyses of navel-1: Phase 3 study of MM-398 (nal-IRI), with or without 5-fluorouracil and leucovorin, versus 5-fluorouracil and leucovorin, in metastatic pancreatic cancer (mPAC) previously treated with gemcitabine-based therapy. *J Clin Oncol*, 33(suppl 3), abstr #234.
21. Chiorean, E. G., Von Hoff, D. D., Reni, M., Arena, F. P., Infante, J. R., Bathini, V. G., . . . Ko, A. (2016). CA19-9 decrease at 8 weeks as a predictor of overall survival in a randomized phase III trial (MPACT) of weekly nab-paclitaxel plus gemcitabine versus gemcitabine alone in patients with metastatic pancreatic cancer. *Ann Oncol*, 27(4), 654-660. doi:10.1093/annonc/mdw006
22. Ciliberto, D., Botta, C., Correale, P., Rossi, M., Caraglia, M., Tassone, P., & Tagliaferri, P. (2013). Role of gemcitabine-based combination therapy in the management of advanced pancreatic cancer: a meta-analysis of randomised trials. *Eur J Cancer*, 49(3), 593-603. doi:10.1016/j.ejca.2012.08.019
23. Conroy, T., Desseigne, F., Ychou, M., Bouche, O., Guimbaud, R., Becouarn, Y., . . . Intergroup, P. (2011). FOLFIRINOX versus gemcitabine for metastatic pancreatic cancer. *N Engl J Med*, 364(19), 1817-1825. doi:10.1056/NEJMoa1011923
24. Conroy, T., Gourgou, S., & Malka, D. (2017). Traitement adjuvant du cancer du pancréas : CAP ou pas CAP ? *Hépto-Gastro & Oncologie Digestive*, 24, 532-538.

25. Conroy, T., Hammel, P., Hebbar, M., Abdelghani, M. B., Chia-chi Wei, A., Raoul, J. L., . . . Bachet, J. B. (2018). Unicancer GI PRODIGE 24/CCTG PA.6 trial: A multicenter international randomized phase III trial of adjuvant mFOLFIRINOX versus gemcitabine (gem) in patients with resected pancreatic ductal adenocarcinomas. *J Clin Oncol*, 36 suppl, abstr LBA4001.
26. Corsini, M. M., Miller, R. C., Haddock, M. G., Donohue, J. H., Farnell, M. B., Nagorney, D. M., . . . Gunderson, L. L. (2008). Adjuvant radiotherapy and chemotherapy for pancreatic carcinoma: the Mayo Clinic experience (1975-2005). *J Clin Oncol*, 26(21), 3511-3516. doi:10.1200/JCO.2007.15.8782
27. Cowppli-Bony, A., Uhry, Z., Remontet, L., Guizard, A. V., Voirin, N., & Monnereau, A. (2016). Survie des personnes atteintes de cancer en France métropolitaine,
28. 1989-2013. Partie 1 – Tumeurs solides – Synthèse. . *Institut de veille sanitaire*.
29. Dahan, L., Bonnetain, F., Ychou, M., Mitry, E., Gasmi, M., Raoul, J. L., . . . Federation Francophone de Cancerologie, D. (2010). Combination 5-fluorouracil, folinic acid and cisplatin (LV5FU2-CDDP) followed by gemcitabine or the reverse sequence in metastatic pancreatic cancer: final results of a randomised strategic phase III trial (FFCD 0301). *Gut*, 59(11), 1527-1534. doi:10.1136/gut.2010.216135
30. Dahan, L., Phelip, J. M., Le Malicot, K., Williet, N., Desrame, J., Volet, J., . . . Francois, E. (2018). FOLFIRINOX until progression, FOLFIRINOX with maintenance treatment, or sequential treatment with gemcitabine and FOLFIRI.3 for first-line treatment of metastatic pancreatic cancer: A randomized phase II trial (PRODIGE 35-PANOPTIMOX). *J Clin Oncol*, 36 suppl, abstr 4000.
31. De Angelis, C., Brizzi, R. F., & Pellicano, R. (2013). Endoscopic ultrasonography for pancreatic cancer: current and future perspectives. *J Gastrointest Oncol*, 4(2), 220-230. doi:10.3978/j.issn.2078-6891.2013.002
32. de Mestier, L., Danset, J. B., Neuzillet, C., Rebours, V., Cros, J., Soufir, N., & Hammel, P. (2016). Pancreatic ductal adenocarcinoma in BRCA2 mutation carriers. *Endocr Relat Cancer*, 23(10), T57-67. doi:10.1530/ERC-16-0269
33. de Mestier, L., Védie, A. L., Salfati, D., Rebours, V., & Hammel, P. (2017). Cancer du pancréas : causes, formes génétiques et dépistage. *Hépto-Gastro Oncol Dig*, 24, 7-17. doi:doi:10.1684/hpg.2017.1445
34. de Rooij, T., Sitarz, R., Busch, O. R., Besselink, M. G., & Abu Hilal, M. (2015). Technical Aspects of Laparoscopic Distal Pancreatectomy for Benign and Malignant Disease: Review of the Literature. *Gastroenterol Res Pract*, 2015, 472906. doi:10.1155/2015/472906
35. Delpero, J. R., Bachellier, P., Regenet, N., Le Treut, Y. P., Paye, F., Carrere, N., . . . Boher, J. M. (2014). Pancreaticoduodenectomy for pancreatic ductal adenocarcinoma: a French multicentre prospective evaluation of resection margins in 150 evaluable specimens. *HPB (Oxford)*, 16(1), 20-33. doi:10.1111/hpb.12061
36. Delpero, J. R., Boher, J. M., Sauvanet, A., Le Treut, Y. P., Sa-Cunha, A., Mabrut, J. Y., . . . Paye, F. (2015). Pancreatic adenocarcinoma with venous involvement: is up-front synchronous portal-superior mesenteric vein resection still justified? A survey of the association française de chirurgie. *Ann Surg Oncol*, 22(6), 1874-1883. doi:10.1245/s10434-014-4304-3
37. Delpero, J. R., Jeune, F., Bachellier, P., Regenet, N., Le Treut, Y. P., Paye, F., . . . Boher, J. M. (2017). Prognostic Value of Resection Margin Involvement After Pancreaticoduodenectomy for Ductal Adenocarcinoma: Updates From a French Prospective Multicenter Study. *Ann Surg*, 266(5), 787-796. doi:10.1097/SLA.0000000000002432

38. Delpero, J. R., Paye, F., & Bachellier, P. (2010). *Cancer du Pancréas Monographies de l'Association Française de Chirurgie* (Vol. 112e Congrès Français de Chirurgie ). Paris: Wolters Kluwer France.
39. Diener, M. K., Fitzmaurice, C., Schwarzer, G., Seiler, C. M., Huttner, F. J., Antes, G., . . . Buchler, M. W. (2014). Pylorus-preserving pancreaticoduodenectomy (pp Whipple) versus pancreaticoduodenectomy (classic Whipple) for surgical treatment of periampullary and pancreatic carcinoma. *Cochrane Database Syst Rev*, *11*, CD006053. doi:10.1002/14651858.CD006053.pub5
40. Drilon A, Laetsch TW, Kummar S et al. [Efficacy of Larotrectinib in TRK Fusion-Positive Cancers in Adults and Children](#). *N Engl J Med*. 2018 Feb 22;378(8):731-739
41. Ducreux, M., Cuhna, A. S., Caramella, C., Hollebecque, A., Burtin, P., Goere, D., . . . Committee, E. G. (2015). Cancer of the pancreas: ESMO Clinical Practice Guidelines for diagnosis, treatment and follow-up. *Ann Oncol*, *26 Suppl 5*, v56-68. doi:10.1093/annonc/mdv295
42. Eshuis, W. J., Olde Loohuis, K. M., Busch, O. R., van Gulik, T. M., & Gouma, D. J. (2011). Influence of aberrant right hepatic artery on perioperative course and longterm survival after pancreatoduodenectomy. *HPB (Oxford)*, *13*(3), 161-167. doi:10.1111/j.1477-2574.2010.00258.x
43. Eshuis, W. J., van der Gaag, N. A., Rauws, E. A., van Eijck, C. H., Bruno, M. J., Kuipers, E. J., . . . Gouma, D. J. (2010). Therapeutic delay and survival after surgery for cancer of the pancreatic head with or without preoperative biliary drainage. *Ann Surg*, *252*(5), 840-849. doi:10.1097/SLA.0b013e3181fd36a2
44. European Study Group on Cystic Tumours of the, P. (2018). European evidence-based guidelines on pancreatic cystic neoplasms. *Gut*, *67*(5), 789-804. doi:10.1136/gutjnl-2018-316027
45. Farge, D., Bounameaux, H., Brenner, B., Cajfinger, F., Debourdeau, P., Khorana, A. A., . . . Kakkar, A. (2016). International clinical practice guidelines including guidance for direct oral anticoagulants in the treatment and prophylaxis of venous thromboembolism in patients with cancer. *Lancet Oncol*, *17*(10), e452-e466. doi:10.1016/S1470-2045(16)30369-2
46. Farges, O., Bendersky, N., Truant, S., Delpero, J. R., Pruvot, F. R., & Sauvanet, A. (2017). The Theory and Practice of Pancreatic Surgery in France. *Ann Surg*, *266*(5), 797-804. doi:10.1097/SLA.0000000000002399
47. Ferlay, J., Partensky, C., & Bray, F. (2016). More deaths from pancreatic cancer than breast cancer in the EU by 2017. *Acta Oncol*, *55*(9-10), 1158-1160. doi:10.1080/0284186X.2016.1197419
48. Ferrone, C. R., Marchegiani, G., Hong, T. S., Ryan, D. P., Deshpande, V., McDonnell, E. I., . . . Fernandez-del Castillo, C. (2015). Radiological and surgical implications of neoadjuvant treatment with FOLFIRINOX for locally advanced and borderline resectable pancreatic cancer. *Ann Surg*, *261*(1), 12-17. doi:10.1097/SLA.0000000000000867
49. Fong, Z. V., Alvino, D. M. L., Fernandez-Del Castillo, C., Mehtsun, W. T., Pergolini, I., Warshaw, A. L., . . . Ferrone, C. R. (2017). Reappraisal of Staging Laparoscopy for Patients with Pancreatic Adenocarcinoma: A Contemporary Analysis of 1001 Patients. *Ann Surg Oncol*, *24*(11), 3203-3211. doi:10.1245/s10434-017-5973-5
50. Fuchs, C. S., Azevedo, S., Okusaka, T., Van Laethem, J. L., Lipton, L. R., Riess, H., . . . Carrato, A. (2015). A phase 3 randomized, double-blind, placebo-controlled trial of ganitumab or placebo in combination with gemcitabine as first-line therapy for metastatic adenocarcinoma of the pancreas: the GAMMA trial. *Ann Oncol*, *26*(5), 921-927. doi:10.1093/annonc/mdv027

51. Ghaneh, P., Hanson, R., Titman, A., Lancaster, G., Plumpton, C., Lloyd-Williams, H., . . . Neoptolemos, J. P. (2018). PET-PANC: multicentre prospective diagnostic accuracy and health economic analysis study of the impact of combined modality 18fluorine-2-fluoro-2-deoxy-d-glucose positron emission tomography with computed tomography scanning in the diagnosis and management of pancreatic cancer. *Health Technol Assess*, 22(7), 1-114. doi:10.3310/hta22070
52. Gill, S., Ko, Y. J., Cripps, C., Beaudoin, A., Dhesy-Thind, S., Zulfiqar, M., . . . Moore, M. (2016). PANCREOX: A Randomized Phase III Study of 5-Fluorouracil/Leucovorin With or Without Oxaliplatin for Second-Line Advanced Pancreatic Cancer in Patients Who Have Received Gemcitabine-Based Chemotherapy. *J Clin Oncol*. doi:10.1200/JCO.2016.68.5776
53. Gillen, S., Schuster, T., Meyer Zum Buschenfelde, C., Friess, H., & Kleeff, J. (2010). Preoperative/neoadjuvant therapy in pancreatic cancer: a systematic review and meta-analysis of response and resection percentages. *PLoS Med*, 7(4), e1000267. doi:10.1371/journal.pmed.1000267
54. Glant, J. A., Waters, J. A., House, M. G., Zyromski, N. J., Nakeeb, A., Pitt, H. A., . . . Schmidt, C. M. (2011). Does the interval from imaging to operation affect the rate of unanticipated metastasis encountered during operation for pancreatic adenocarcinoma? *Surgery*, 150(4), 607-616. doi:10.1016/j.surg.2011.07.048
55. Goncalves, A., Gilibert, M., Francois, E., Dahan, L., Perrier, H., Lamy, R., . . . Raoul, J. L. (2012). BAYPAN study: a double-blind phase III randomized trial comparing gemcitabine plus sorafenib and gemcitabine plus placebo in patients with advanced pancreatic cancer. *Ann Oncol*, 23(11), 2799-2805. doi:10.1093/annonc/mds135
56. Gourgou-Bourgade, S., Bascoul-Mollevis, C., Desseigne, F., Ychou, M., Bouche, O., Guimbaud, R., . . . Conroy, T. (2013). Impact of FOLFIRINOX compared with gemcitabine on quality of life in patients with metastatic pancreatic cancer: results from the PRODIGE 4/ACCORD 11 randomized trial. *J Clin Oncol*, 31(1), 23-29. doi:10.1200/JCO.2012.44.4869
57. Greenhalf, W., Ghaneh, P., Neoptolemos, J. P., Palmer, D. H., Cox, T. F., Lamb, R. F., . . . European Study Group for Pancreatic, C. (2014). Pancreatic cancer hENT1 expression and survival from gemcitabine in patients from the ESPAC-3 trial. *J Natl Cancer Inst*, 106(1), djt347. doi:10.1093/jnci/djt347
58. Hackert, T., Probst, P., Knebel, P., Doerr-Harim, C., Bruckner, T., Klaiber, U., . . . Buchler, M. W. (2017). Pylorus Resection Does Not Reduce Delayed Gastric Emptying After Partial Pancreatoduodenectomy: A Blinded Randomized Controlled Trial (PROPP Study, DRKS00004191). *Ann Surg*. doi:10.1097/SLA.0000000000002480
59. Hammel, P., Huguet, F., van Laethem, J. L., Goldstein, D., Glimelius, B., Artru, P., . . . Group, L. A. P. T. (2016). Effect of Chemoradiotherapy vs Chemotherapy on Survival in Patients With Locally Advanced Pancreatic Cancer Controlled After 4 Months of Gemcitabine With or Without Erlotinib: The LAP07 Randomized Clinical Trial. *JAMA*, 315(17), 1844-1853. doi:10.1001/jama.2016.4324
60. Harder, J., Ihorst, G., Heinemann, V., Hofheinz, R., Moehler, M., Buechler, P., . . . Geissler, M. (2012). Multicentre phase II trial of trastuzumab and capecitabine in patients with HER2 overexpressing metastatic pancreatic cancer. *Br J Cancer*, 106(6), 1033-1038. doi:10.1038/bjc.2012.18
61. Hart, P. A., Bellin, M. D., Andersen, D. K., Bradley, D., Cruz-Monserrate, Z., Forsmark, C. E., . . . Pancreatic, C. (2016). Type 3c (pancreatogenic) diabetes mellitus secondary to chronic pancreatitis and pancreatic cancer. *Lancet Gastroenterol Hepatol*, 1(3), 226-237. doi:10.1016/S2468-1253(16)30106-6

62. Heinemann, V., Boeck, S., Hinke, A., Labianca, R., & Louvet, C. (2008). Meta-analysis of randomized trials: evaluation of benefit from gemcitabine-based combination chemotherapy applied in advanced pancreatic cancer. *BMC Cancer*, 8, 82. doi:10.1186/1471-2407-8-82
63. Hishinuma, S., Ogata, Y., Tomikawa, M., Ozawa, I., Hirabayashi, K., & Igarashi, S. (2006). Patterns of recurrence after curative resection of pancreatic cancer, based on autopsy findings. *J Gastrointest Surg*, 10(4), 511-518. doi:10.1016/j.gassur.2005.09.016
64. Hsu, C. C., Herman, J. M., Corsini, M. M., Winter, J. M., Callister, M. D., Haddock, M. G., . . . Miller, R. C. (2010). Adjuvant chemoradiation for pancreatic adenocarcinoma: the Johns Hopkins Hospital-Mayo Clinic collaborative study. *Ann Surg Oncol*, 17(4), 981-990. doi:10.1245/s10434-009-0743-7
65. Huang, Z., & Liu, F. (2014). Diagnostic value of serum carbohydrate antigen 19-9 in pancreatic cancer: a meta-analysis. *Tumour Biol*, 35(8), 7459-7465. doi:10.1007/s13277-014-1995-9
66. Huguet, F., Andre, T., Hammel, P., Artru, P., Balosso, J., Selle, F., . . . Louvet, C. (2007). Impact of chemoradiotherapy after disease control with chemotherapy in locally advanced pancreatic adenocarcinoma in GERCOR phase II and III studies. *J Clin Oncol*, 25(3), 326-331. doi:10.1200/JCO.2006.07.5663
67. Huguet, F., Hammel, P., Vernerey, D., Goldstein, D., van Laethem, J. L., Glimelius, B., . . . Louvet, C. (2014). Impact of chemoradiotherapy (CRT) on local control and time without treatment in patients with locally advanced pancreatic cancer (LAPC) included in the international phase III LAP 07 study. *J Clin Oncol*, 32(suppl), abstr 4001.
68. Huguet, F., Mornex, F., & Orthuon, A. (2016). Radiothérapie des cancers du pancréas. *Cancer Radiother*, 20 Suppl, S169-173.
69. Kalsner, M. H., Barkin, J., & MacIntyre, J. M. (1985). Pancreatic cancer. Assessment of prognosis by clinical presentation. *Cancer*, 56(2), 397-402.
70. Kamarajah, S. K., Burns, W. R., Frankel, T. L., Cho, C. S., & Nathan, H. (2017). Validation of the American Joint Commission on Cancer (AJCC) 8th Edition Staging System for Patients with Pancreatic Adenocarcinoma: A Surveillance, Epidemiology and End Results (SEER) Analysis. *Ann Surg Oncol*, 24(7), 2023-2030. doi:10.1245/s10434-017-5810-x
71. Katz, M. H., Shi, Q., Ahmad, S. A., Herman, J. M., Marsh Rde, W., Collisson, E., . . . Venook, A. P. (2016). Preoperative Modified FOLFIRINOX Treatment Followed by Capecitabine-Based Chemoradiation for Borderline Resectable Pancreatic Cancer: Alliance for Clinical Trials in Oncology Trial A021101. *JAMA Surg*, 151(8), e161137. doi:10.1001/jamasurg.2016.1137
72. Khorana, A. A., Carrier, M., Garcia, D. A., & Lee, A. Y. (2016). Guidance for the prevention and treatment of cancer-associated venous thromboembolism. *J Thromb Thrombolysis*, 41(1), 81-91. doi:10.1007/s11239-015-1313-4
73. Kim, Y. E., Park, M. S., Hong, H. S., Kang, C. M., Choi, J. Y., Lim, J. S., . . . Kim, K. W. (2009). Effects of neoadjuvant combined chemotherapy and radiation therapy on the CT evaluation of resectability and staging in patients with pancreatic head cancer. *Radiology*, 250(3), 758-765. doi:10.1148/radiol.2502080501
74. Kindler, H. L., Ioka, T., Richel, D. J., Bennouna, J., Letourneau, R., Okusaka, T., . . . Van Cutsem, E. (2011). Axitinib plus gemcitabine versus placebo plus gemcitabine in patients with advanced pancreatic adenocarcinoma: a double-blind randomised phase 3 study. *Lancet Oncol*, 12(3), 256-262. doi:10.1016/S1470-2045(11)70004-3

75. Kindler, H. L., Niedzwiecki, D., Hollis, D., Sutherland, S., Schrag, D., Hurwitz, H., . . . Goldberg, R. M. (2010). Gemcitabine plus bevacizumab compared with gemcitabine plus placebo in patients with advanced pancreatic cancer: phase III trial of the Cancer and Leukemia Group B (CALGB 80303). *J Clin Oncol*, 28(22), 3617-3622. doi:10.1200/JCO.2010.28.1386
76. Klinkenbijn, J. H., Jeekel, J., Sahmoud, T., van Pel, R., Couvreur, M. L., Veenhof, C. H., . . . Wils, J. (1999). Adjuvant radiotherapy and 5-fluorouracil after curative resection of cancer of the pancreas and periampullary region: phase III trial of the EORTC gastrointestinal tract cancer cooperative group. *Ann Surg*, 230(6), 776-782; discussion 782-774.
77. Krishnan, S., Rana, V., Janjan, N. A., Varadhachary, G. R., Abbruzzese, J. L., Das, P., . . . Crane, C. H. (2007). Induction chemotherapy selects patients with locally advanced, unresectable pancreatic cancer for optimal benefit from consolidative chemoradiation therapy. *Cancer*, 110(1), 47-55. doi:10.1002/cncr.22735
78. Lee, M. G., Lee, S. H., Lee, S. J., Lee, Y. S., Hwang, J. H., Ryu, J. K., . . . Woo, S. M. (2013). 5-Fluorouracil/leucovorin combined with irinotecan and oxaliplatin (FOLFIRINOX) as second-line chemotherapy in patients with advanced pancreatic cancer who have progressed on gemcitabine-based therapy. *Chemotherapy*, 59(4), 273-279. doi:10.1159/000356158
79. Lennon, A. M., Wolfgang, C. L., Canto, M. I., Klein, A. P., Herman, J. M., Goggins, M., . . . Hruban, R. H. (2014). The early detection of pancreatic cancer: what will it take to diagnose and treat curable pancreatic neoplasia? *Cancer Res*, 74(13), 3381-3389. doi:10.1158/0008-5472.CAN-14-0734
80. Liu, Z., Luo, G., Guo, M., Jin, K., Xiao, Z., Liu, L., . . . Yu, X. (2015). Lymph node status predicts the benefit of adjuvant chemoradiotherapy for patients with resected pancreatic cancer. *Pancreatology*, 15(3), 253-258. doi:10.1016/j.pan.2015.03.012
81. Loehrer, P. J., Sr., Feng, Y., Cardenas, H., Wagner, L., Brell, J. M., Cella, D., . . . Benson, A. B., 3rd. (2011). Gemcitabine alone versus gemcitabine plus radiotherapy in patients with locally advanced pancreatic cancer: an Eastern Cooperative Oncology Group trial. *J Clin Oncol*, 29(31), 4105-4112. doi:10.1200/JCO.2011.34.8904
82. Lutz, M. P., Zalberg, J. R., Ducreux, M., Aust, D., Bruno, M. J., Buchler, M. W., . . . Otto, F. (2017). 3rd St. Gallen EORTC Gastrointestinal Cancer Conference: Consensus recommendations on controversial issues in the primary treatment of pancreatic cancer. *Eur J Cancer*, 79, 41-49. doi:10.1016/j.ejca.2017.03.022
83. Mahaseth, H., Brucher, E., Kauh, J., Hawk, N., Kim, S., Chen, Z., . . . El-Rayes, B. F. (2013). Modified FOLFIRINOX regimen with improved safety and maintained efficacy in pancreatic adenocarcinoma. *Pancreas*, 42(8), 1311-1315. doi:10.1097/MPA.0b013e31829e2006
84. Maithel, S. K., Maloney, S., Winston, C., Gonen, M., D'Angelica, M. I., Dematteo, R. P., . . . Allen, P. J. (2008). Preoperative CA 19-9 and the yield of staging laparoscopy in patients with radiographically resectable pancreatic adenocarcinoma. *Ann Surg Oncol*, 15(12), 3512-3520. doi:10.1245/s10434-008-0134-5
85. Malleo, G., Maggino, L., Ferrone, C. R., Marchegiani, G., Mino-Kenudson, M., Capelli, P., . . . Salvia, R. (2018). Number of Examined Lymph Nodes and Nodal Status Assessment in Distal Pancreatectomy for Body/Tail Ductal Adenocarcinoma. *Ann Surg*. doi:10.1097/SLA.0000000000002781
86. Marchiò C, Scaltriti M, Ladanyi M et al. ESMO recommendations on the standard methods to detect NTRK fusions in daily practice and clinical research. Marchiò et al. *Ann Oncol*. 2019 Sep 1;30(9):1417-1427

87. Marion-Audibert, A. M., Mabrut, J. Y., Zins, M., Sauvanet, A., Souquet, J. C., Sa Cunha, A., . . . Rode, A. (2014). Intérêt de l'IRM de diffusion dans le bilan préthérapeutique de l'adénocarcinome pancréatique potentiellement résécable. *Journées Francophones d'Hépto-Gastroenterologie et d'Oncologie Digestive*, abstr P135.
88. Marthey, L., Sa-Cunha, A., Blanc, J. F., Gauthier, M., Cueff, A., Francois, E., . . . Taïeb, J. (2015). FOLFIRINOX for locally advanced pancreatic adenocarcinoma: results of an AGEO multicenter prospective observational cohort. *Ann Surg Oncol*, 22(1), 295-301. doi:10.1245/s10434-014-3898-9
89. Martin, R. C., 2nd, Scoggins, C. R., Egnatashvili, V., Staley, C. A., McMasters, K. M., & Kooby, D. A. (2009). Arterial and venous resection for pancreatic adenocarcinoma: operative and long-term outcomes. *Arch Surg*, 144(2), 154-159. doi:10.1001/archsurg.2008.547
90. McDonald, A. M., Dulaney, C. R., Lopez-Araujo, J., Posey, J. A., Keene, K. S., Christein, J. D., . . . Jacob, R. (2015). Patterns of Failure for Lymph Node-Positive Resected Pancreatic Adenocarcinoma After Adjuvant Radiotherapy or Gemcitabine-based Chemotherapy Alone. *J Gastrointest Cancer*, 46(2), 149-155. doi:10.1007/s12029-015-9702-7
91. Modolell, I., Guarner, L., & Malagelada, J. R. (1999). Vagaries of clinical presentation of pancreatic and biliary tract cancer. *Ann Oncol*, 10 Suppl 4, 82-84.
92. Moore, M. J., Goldstein, D., Hamm, J., Figer, A., Hecht, J. R., Gallinger, S., . . . National Cancer Institute of Canada Clinical Trials, G. (2007). Erlotinib plus gemcitabine compared with gemcitabine alone in patients with advanced pancreatic cancer: a phase III trial of the National Cancer Institute of Canada Clinical Trials Group. *J Clin Oncol*, 25(15), 1960-1966. doi:10.1200/JCO.2006.07.9525
93. Moutardier, V., Giovannini, M., Magnin, V., Viret, F., Lelong, B., & Delperio, J. R. (2004). [How to improve treatment of resectable pancreatic adenocarcinomas? Surgical resection, histopathological examination, adjuvant therapies]. *Gastroenterol Clin Biol*, 28(11), 1083-1091.
94. Mukherjee, S., Hurt, C. N., Bridgewater, J., Falk, S., Cummins, S., Wasan, H., . . . Maughan, T. (2013). Gemcitabine-based or capecitabine-based chemoradiotherapy for locally advanced pancreatic cancer (SCALOP): a multicentre, randomised, phase 2 trial. *Lancet Oncol*, 14(4), 317-326. doi:10.1016/S1470-2045(13)70021-4
95. Neoptolemos, J. P., Dunn, J. A., Stocken, D. D., Almond, J., Link, K., Beger, H., . . . European Study Group for Pancreatic, C. (2001). Adjuvant chemoradiotherapy and chemotherapy in resectable pancreatic cancer: a randomised controlled trial. *Lancet*, 358(9293), 1576-1585.
96. Neoptolemos, J. P., Palmer, D. H., Ghaneh, P., Psarelli, E. E., Valle, J. W., Halloran, C. M., . . . European Study Group for Pancreatic, C. (2017). Comparison of adjuvant gemcitabine and capecitabine with gemcitabine monotherapy in patients with resected pancreatic cancer (ESPAC-4): a multicentre, open-label, randomised, phase 3 trial. *Lancet*, 389(10073), 1011-1024. doi:10.1016/S0140-6736(16)32409-6
97. Neoptolemos, J. P., Stocken, D. D., Bassi, C., Ghaneh, P., Cunningham, D., Goldstein, D., . . . European Study Group for Pancreatic, C. (2010). Adjuvant chemotherapy with fluorouracil plus folinic acid vs gemcitabine following pancreatic cancer resection: a randomized controlled trial. *JAMA*, 304(10), 1073-1081. doi:10.1001/jama.2010.1275
98. Neoptolemos, J. P., Stocken, D. D., Friess, H., Bassi, C., Dunn, J. A., Hickey, H., . . . European Study Group for Pancreatic, C. (2004). A randomized trial of chemoradiotherapy and chemotherapy after resection of pancreatic cancer. *N Engl J Med*, 350(12), 1200-1210. doi:10.1056/NEJMoa032295

99. Neuzillet, C., Hentic, O., Rousseau, B., Rebours, V., Bengrine-Lefevre, L., Bonnetain, F., . . . Hammel, P. (2012). FOLFIRI regimen in metastatic pancreatic adenocarcinoma resistant to gemcitabine and platinum-salts. *World J Gastroenterol*, *18*(33), 4533-4541. doi:10.3748/wjg.v18.i33.4533
100. Neuzillet, C., Sauvanet, A., & Hammel, P. (2011). Prognostic factors for resectable pancreatic adenocarcinoma. *J Visc Surg*, *148*(4), e232-243. doi:10.1016/j.jviscsurg.2011.07.007
101. Ni, X. G., Bai, X. F., Mao, Y. L., Shao, Y. F., Wu, J. X., Shan, Y., . . . Zhao, P. (2005). The clinical value of serum CEA, CA19-9, and CA242 in the diagnosis and prognosis of pancreatic cancer. *Eur J Surg Oncol*, *31*(2), 164-169. doi:10.1016/j.ejso.2004.09.007
102. Nimptsch, U., Krautz, C., Weber, G. F., Mansky, T., & Grutzmann, R. (2016). Nationwide In-hospital Mortality Following Pancreatic Surgery in Germany is Higher than Anticipated. *Ann Surg*, *264*(6), 1082-1090. doi:10.1097/SLA.0000000000001693
103. Nouts, A., Levy, P., Voitot, H., & Bernades, P. (1998). [Diagnostic value of serum Ca 19-9 antigen in chronic pancreatitis and pancreatic adenocarcinoma]. *Gastroenterol Clin Biol*, *22*(2), 152-159.
104. Oettle, H., Neuhaus, P., Hochhaus, A., Hartmann, J. T., Gellert, K., Ridwelski, K., . . . Riess, H. (2013). Adjuvant chemotherapy with gemcitabine and long-term outcomes among patients with resected pancreatic cancer: the CONKO-001 randomized trial. *JAMA*, *310*(14), 1473-1481. doi:10.1001/jama.2013.279201
105. Oettle, H., Riess, H., Stieler, J. M., Heil, G., Schwaner, I., Seraphin, J., . . . Pelzer, U. (2014). Second-line oxaliplatin, folinic acid, and fluorouracil versus folinic acid and fluorouracil alone for gemcitabine-refractory pancreatic cancer: outcomes from the CONKO-003 trial. *J Clin Oncol*, *32*(23), 2423-2429. doi:10.1200/JCO.2013.53.6995
106. Okasha, H. H., Naga, M. I., Esmat, S., Naguib, M., Hassanein, M., Hassani, M., . . . Foda, A. M. (2013). Endoscopic Ultrasound-Guided Fine Needle Aspiration versus Percutaneous Ultrasound-Guided Fine Needle Aspiration in Diagnosis of Focal Pancreatic Masses. *Endosc Ultrasound*, *2*(4), 190-193. doi:10.4103/2303-9027.121239
107. Pelzer, U., Opitz, B., Deutschinoff, G., Stauch, M., Reitzig, P. C., Hahnfeld, S., . . . Riess, H. (2015). Efficacy of Prophylactic Low-Molecular Weight Heparin for Ambulatory Patients With Advanced Pancreatic Cancer: Outcomes From the CONKO-004 Trial. *J Clin Oncol*, *33*(18), 2028-2034. doi:10.1200/JCO.2014.55.1481
108. Petrelli, F., Coinu, A., Borgonovo, K., Cabiddu, M., Ghilardi, M., Lonati, V., . . . Gruppo Italiano per lo Studio dei Carcinomi dell'Apparato, D. (2015). FOLFIRINOX-Based Neoadjuvant Therapy in Borderline Resectable or Unresectable Pancreatic Cancer: A Meta-Analytical Review of Published Studies. *Pancreas*, *44*(4), 515-521. doi:10.1097/MPA.0000000000000314
109. Philip, P. A., Benedetti, J., Corless, C. L., Wong, R., O'Reilly, E. M., Flynn, P. J., . . . Blanke, C. D. (2010). Phase III study comparing gemcitabine plus cetuximab versus gemcitabine in patients with advanced pancreatic adenocarcinoma: Southwest Oncology Group-directed intergroup trial S0205. *J Clin Oncol*, *28*(22), 3605-3610. doi:10.1200/JCO.2009.25.7550
110. Philip, P. A., Goldman, B., Ramanathan, R. K., Lenz, H. J., Lowy, A. M., Whitehead, R. P., . . . Blanke, C. D. (2014). Dual blockade of epidermal growth factor receptor and insulin-like growth factor receptor-1 signaling in metastatic pancreatic cancer: phase Ib and randomized phase II trial of gemcitabine, erlotinib, and



cixutumumab versus gemcitabine plus erlotinib (SWOG S0727). *Cancer*, 120(19), 2980-2985. doi:10.1002/cncr.28744

111. Pietrasz, D., Marthey, L., Wagner, M., Blanc, J. F., Laurent, C., Turrini, O., . . . Bachet, J. B. (2015). Pathologic Major Response After FOLFIRINOX is Prognostic for Patients Secondary Resected for Borderline or Locally Advanced Pancreatic Adenocarcinoma: An AGEO-FRENCH, Prospective, Multicentric Cohort. *Ann Surg Oncol*, 22 Suppl 3, S1196-1205. doi:10.1245/s10434-015-4783-x
112. Poplin, E., Feng, Y., Berlin, J., Rothenberg, M. L., Hochster, H., Mitchell, E., . . . Benson, A. B., 3rd. (2009). Phase III, randomized study of gemcitabine and oxaliplatin versus gemcitabine (fixed-dose rate infusion) compared with gemcitabine (30-minute infusion) in patients with pancreatic carcinoma E6201: a trial of the Eastern Cooperative Oncology Group. *J Clin Oncol*, 27(23), 3778-3785. doi:10.1200/JCO.2008.20.9007
113. Poplin, E., Wasan, H., Rolfe, L., Raponi, M., Ikdaahl, T., Bondarenko, I., . . . Allen, A. (2013). Randomized, multicenter, phase II study of CO-101 versus gemcitabine in patients with metastatic pancreatic ductal adenocarcinoma: including a prospective evaluation of the role of hENT1 in gemcitabine or CO-101 sensitivity. *J Clin Oncol*, 31(35), 4453-4461. doi:10.1200/JCO.2013.51.0826
114. Portal, A., Arbaud, C., Bachet, J. B., Bonnetain, F., Dahan, L., Dreanic, J., . . . de la Fouchardière, C. (2015). Gemcitabine et nab-paclitaxel en 2ème ligne de chimiothérapie palliative après FOLFIRINOX chez des patients atteints d'un adénocarcinome du pancréas métastatique : cohorte prospective multicentrique de l'AGEO. *Journées Francophones d'Hépatogastro-entérologie et d'Oncologie Digestive*, abstr P256.
115. Poruk, K. E., Gay, D. Z., Brown, K., Mulvihill, J. D., Boucher, K. M., Scaife, C. L., . . . Mulvihill, S. J. (2013). The clinical utility of CA 19-9 in pancreatic adenocarcinoma: diagnostic and prognostic updates. *Curr Mol Med*, 13(3), 340-351.
116. Rahib, L., Smith, B. D., Aizenberg, R., Rosenzweig, A. B., Fleshman, J. M., & Matrisian, L. M. (2014). Projecting cancer incidence and deaths to 2030: the unexpected burden of thyroid, liver, and pancreas cancers in the United States. *Cancer Res*, 74(11), 2913-2921. doi:10.1158/0008-5472.CAN-14-0155
117. Raman, S. P., Reddy, S., Weiss, M. J., Manos, L. L., Cameron, J. L., Zheng, L., . . . Wolfgang, C. L. (2015). Impact of the time interval between MDCT imaging and surgery on the accuracy of identifying metastatic disease in patients with pancreatic cancer. *AJR Am J Roentgenol*, 204(1), W37-42. doi:10.2214/AJR.13.12439
118. Rijkers, A. P., Valkema, R., Duivenvoorden, H. J., & van Eijck, C. H. (2014). Usefulness of F-18-fluorodeoxyglucose positron emission tomography to confirm suspected pancreatic cancer: a meta-analysis. *Eur J Surg Oncol*, 40(7), 794-804. doi:10.1016/j.ejso.2014.03.016
119. Rinehart, J., Adjei, A. A., Lorusso, P. M., Waterhouse, D., Hecht, J. R., Natale, R. B., . . . Meyer, M. B. (2004). Multicenter phase II study of the oral MEK inhibitor, CI-1040, in patients with advanced non-small-cell lung, breast, colon, and pancreatic cancer. *J Clin Oncol*, 22(22), 4456-4462. doi:10.1200/JCO.2004.01.185
120. Rougier, P., Riess, H., Manges, R., Karasek, P., Humblet, Y., Barone, C., . . . Philip, P. A. (2013). Randomised, placebo-controlled, double-blind, parallel-group phase III study evaluating aflibercept in patients receiving first-line treatment with gemcitabine for metastatic pancreatic cancer. *Eur J Cancer*, 49(12), 2633-2642. doi:10.1016/j.ejca.2013.04.002
121. Ryan, D. P., Hong, T. S., & Bardeesy, N. (2014). Pancreatic adenocarcinoma. *N Engl J Med*, 371(22), 2140-2141. doi:10.1056/NEJMc1412266

122. Safran, H., Miner, T., Bahary, N., Whiting, S., Lopez, C. D., Sun, W., . . . Sio, T. (2011). Lapatinib and gemcitabine for metastatic pancreatic cancer. A phase II study. *Am J Clin Oncol*, 34(1), 50-52.
123. Sanjeevi, S., Ivanics, T., Lundell, L., Kartalis, N., Andren-Sandberg, A., Blomberg, J., . . . Ansorge, C. (2016). Impact of delay between imaging and treatment in patients with potentially curable pancreatic cancer. *Br J Surg*, 103(3), 267-275. doi:10.1002/bjs.10046
124. Schwarz, L., Lupinacci, R. M., Svrcek, M., Lesurtel, M., Bubenheim, M., Vuarnesson, H., . . . Paye, F. (2014). Para-aortic lymph node sampling in pancreatic head adenocarcinoma. *Br J Surg*, 101(5), 530-538. doi:10.1002/bjs.9444
125. Seufferlein, T., Bachet, J. B., Van Cutsem, E., Rougier, P., & Group, E. G. W. (2012). Pancreatic adenocarcinoma: ESMO-ESDO Clinical Practice Guidelines for diagnosis, treatment and follow-up. *Ann Oncol*, 23 Suppl 7, vii33-40. doi:10.1093/annonc/mds224
126. Shindo, K., Yu, J., Suenaga, M., Fesharakizadeh, S., Cho, C., Macgregor-Das, A., . . . Goggins, M. (2017). Deleterious Germline Mutations in Patients With Apparently Sporadic Pancreatic Adenocarcinoma. *J Clin Oncol*, 35(30), 3382-3390. doi:10.1200/JCO.2017.72.3502
127. Sinn, M., Bahra, M., Liersch, T., Gellert, K., Messmann, H., Bechstein, W., . . . Riess, H. (2017). CONKO-005: Adjuvant Chemotherapy With Gemcitabine Plus Erlotinib Versus Gemcitabine Alone in Patients After R0 Resection of Pancreatic Cancer: A Multicenter Randomized Phase III Trial. *J Clin Oncol*, 35(29), 3330-3337. doi:10.1200/JCO.2017.72.6463
128. Sinn, M., Liersch, T., Riess, H., Gellert, K., Stübs, P., Waldschmidt, D. T., . . . Oettle, H. (2014). LBA18 - CONKO-006: A randomized double-blinded phase IIb-study of adjuvant therapy with gemcitabine + sorafenib/placebo for patients with R1-resection of pancreatic cancer. *Ann Oncol*, 25(5).
129. Stocken, D. D., Buchler, M. W., Dervenis, C., Bassi, C., Jeekel, H., Klinkenbijn, J. H., . . . Pancreatic Cancer Meta-analysis, G. (2005). Meta-analysis of randomised adjuvant therapy trials for pancreatic cancer. *Br J Cancer*, 92(8), 1372-1381. doi:10.1038/sj.bjc.6602513
130. Strobel, O., Hartwig, W., Hackert, T., Hinz, U., Berens, V., Grenacher, L., . . . Werner, J. (2013). Re-resection for isolated local recurrence of pancreatic cancer is feasible, safe, and associated with encouraging survival. *Ann Surg Oncol*, 20(3), 964-972. doi:10.1245/s10434-012-2762-z
131. Suker, M., Beumer, B. R., Sadot, E., Marthey, L., Faris, J. E., Mellon, E. A., . . . Koerkamp, B. G. (2016). FOLFIRINOX for locally advanced pancreatic cancer: a systematic review and patient-level meta-analysis. *Lancet Oncol*, 17(6), 801-810. doi:10.1016/S1470-2045(16)00172-8
132. Sulpice, L., Rayar, M., Paquet, C., Bergeat, D., Merdrignac, A., Cunin, D., . . . Boudjema, K. (2013). Does an aberrant right hepatic artery really influence the short- and long-term results of a pancreaticoduodenectomy for malignant disease? A matched case-controlled study. *J Surg Res*, 185(2), 620-625. doi:10.1016/j.jss.2013.07.015
133. Sultana, A., Smith, C. T., Cunningham, D., Starling, N., Neoptolemos, J. P., & Ghaneh, P. (2007). Meta-analyses of chemotherapy for locally advanced and metastatic pancreatic cancer. *J Clin Oncol*, 25(18), 2607-2615. doi:10.1200/JCO.2006.09.2551
134. Svrcek, M., Cros, J., Marechal, R., Bachet, J. B., Flejou, J. F., & Demetter, P. (2015). Human equilibrative nucleoside transporter 1 testing in pancreatic ductal

adenocarcinoma: a comparison between murine and rabbit antibodies. *Histopathology*, 66(3), 457-462. doi:10.1111/his.12577

135. Tabernero, J., Chiorean, E. G., Infante, J. R., Hingorani, S. R., Ganju, V., Weekes, C., . . . Von Hoff, D. D. (2015). Prognostic factors of survival in a randomized phase III trial (MPACT) of weekly nab-paclitaxel plus gemcitabine versus gemcitabine alone in patients with metastatic pancreatic cancer. *Oncologist*, 20(2), 143-150. doi:10.1634/theoncologist.2014-0394
136. Takahashi, H., Ohigashi, H., Ishikawa, O., Eguchi, H., Gotoh, K., Yamada, T., . . . Yano, M. (2010). Serum CA19-9 alterations during preoperative gemcitabine-based chemoradiation therapy for resectable invasive ductal carcinoma of the pancreas as an indicator for therapeutic selection and survival. *Ann Surg*, 251(3), 461-469. doi:10.1097/SLA.0b013e3181cc90a3
137. Tamm, E. P., Balachandran, A., Bhosale, P. R., Katz, M. H., Fleming, J. B., Lee, J. H., & Varadhachary, G. R. (2012). Imaging of pancreatic adenocarcinoma: update on staging/resectability. *Radiol Clin North Am*, 50(3), 407-428. doi:10.1016/j.rcl.2012.03.008
138. Tang, S., Huang, G., Liu, J., Liu, T., Treven, L., Song, S., . . . Zhang, T. (2011). Usefulness of 18F-FDG PET, combined FDG-PET/CT and EUS in diagnosing primary pancreatic carcinoma: a meta-analysis. *Eur J Radiol*, 78(1), 142-150. doi:10.1016/j.ejrad.2009.09.026
139. Tempero, M. A., Malafa, M. P., Al-Hawary, M., Asbun, H., Bain, A., Behrman, S. W., . . . Darlow, S. (2017). Pancreatic Adenocarcinoma, Version 2.2017, NCCN Clinical Practice Guidelines in Oncology. *J Natl Compr Canc Netw*, 15(8), 1028-1061. doi:10.6004/jnccn.2017.0131
140. Tempero, M. A., Malafa, M. P., Behrman, S. W., Benson, A. B., 3rd, Casper, E. S., Chiorean, E. G., . . . Freedman-Cass, D. A. (2014). Pancreatic adenocarcinoma, version 2.2014: featured updates to the NCCN guidelines. *J Natl Compr Canc Netw*, 12(8), 1083-1093.
141. Tjaden, C., Michalski, C. W., Strobel, O., Giese, N., Henneke, A. K., Buchler, M. W., & Hackert, T. (2016). Clinical Impact of Structured Follow-up After Pancreatic Surgery. *Pancreas*, 45(6), 895-899. doi:10.1097/MPA.0000000000000564
142. Tol, J. A., Gouma, D. J., Bassi, C., Dervenis, C., Montorsi, M., Adham, M., . . . International Study Group on Pancreatic, S. (2014). Definition of a standard lymphadenectomy in surgery for pancreatic ductal adenocarcinoma: a consensus statement by the International Study Group on Pancreatic Surgery (ISGPS). *Surgery*, 156(3), 591-600. doi:10.1016/j.surg.2014.06.016
143. Tol, J. A., van Hooft, J. E., Timmer, R., Kubben, F. J., van der Harst, E., de Hingh, I. H., . . . Gouma, D. J. (2016). Metal or plastic stents for preoperative biliary drainage in resectable pancreatic cancer. *Gut*, 65(12), 1981-1987. doi:10.1136/gutjnl-2014-308762
144. Tran Cao, H. S., Lopez, N., Chang, D. C., Lowy, A. M., Bouvet, M., Baumgartner, J. M., . . . Sicklick, J. K. (2014). Improved perioperative outcomes with minimally invasive distal pancreatectomy: results from a population-based analysis. *JAMA Surg*, 149(3), 237-243. doi:10.1001/jamasurg.2013.3202
145. Turrini, O., Paye, F., Bachellier, P., Sauvanet, A., Sa Cunha, A., Le Treut, Y. P., . . . French Surgical, A. (2013). Pancreatectomy for adenocarcinoma in elderly patients: postoperative outcomes and long term results: a study of the French Surgical Association. *Eur J Surg Oncol*, 39(2), 171-178. doi:10.1016/j.ejso.2012.08.017
146. Turrini, O., Wiebke, E. A., Delperio, J. R., Viret, F., Lillemoe, K. D., & Schmidt, C. M. (2010). Preservation of replaced or accessory right hepatic artery during

pancreaticoduodenectomy for adenocarcinoma: impact on margin status and survival. *J Gastrointest Surg*, 14(11), 1813-1819. doi:10.1007/s11605-010-1272-1

147. Tzeng, C. W., Fleming, J. B., Lee, J. E., Wang, X., Pisters, P. W., Vauthey, J. N., . . . Katz, M. H. (2012). Yield of clinical and radiographic surveillance in patients with resected pancreatic adenocarcinoma following multimodal therapy. *HPB (Oxford)*, 14(6), 365-372. doi:10.1111/j.1477-2574.2012.00445.x
148. Uesaka, K., Boku, N., Fukutomi, A., Okamura, Y., Konishi, M., Matsumoto, I., . . . Group, J. S. (2016). Adjuvant chemotherapy of S-1 versus gemcitabine for resected pancreatic cancer: a phase 3, open-label, randomised, non-inferiority trial (JASPAC 01). *Lancet*, 388(10041), 248-257. doi:10.1016/S0140-6736(16)30583-9
149. Valle, J. W., Palmer, D., Jackson, R., Cox, T., Neoptolemos, J. P., Ghaneh, P., . . . Buchler, M. W. (2014). Optimal duration and timing of adjuvant chemotherapy after definitive surgery for ductal adenocarcinoma of the pancreas: ongoing lessons from the ESPAC-3 study. *J Clin Oncol*, 32(6), 504-512. doi:10.1200/JCO.2013.50.7657
150. Van Cutsem, E., van de Velde, H., Karasek, P., Oettle, H., Vervenne, W. L., Szawlowski, A., . . . Von Hoff, D. (2004). Phase III trial of gemcitabine plus tipifarnib compared with gemcitabine plus placebo in advanced pancreatic cancer. *J Clin Oncol*, 22(8), 1430-1438. doi:10.1200/JCO.2004.10.112
151. Van Cutsem, E., Vervenne, W. L., Bennouna, J., Humblet, Y., Gill, S., Van Laethem, J. L., . . . Moore, M. J. (2009). Phase III trial of bevacizumab in combination with gemcitabine and erlotinib in patients with metastatic pancreatic cancer. *J Clin Oncol*, 27(13), 2231-2237. doi:10.1200/JCO.2008.20.0238
152. van der Gaag, N. A., Rauws, E. A., van Eijck, C. H., Bruno, M. J., van der Harst, E., Kubben, F. J., . . . Gouma, D. J. (2010). Preoperative biliary drainage for cancer of the head of the pancreas. *N Engl J Med*, 362(2), 129-137. doi:10.1056/NEJMoa0903230
153. Van Laethem, J. L., Hammel, P., Mornex, F., Azria, D., Van Tienhoven, G., Vergauwe, P., . . . Haustermans, K. (2010). Adjuvant gemcitabine alone versus gemcitabine-based chemoradiotherapy after curative resection for pancreatic cancer: a randomized EORTC-40013-22012/FFCD-9203/GERCOR phase II study. *J Clin Oncol*, 28(29), 4450-4456. doi:10.1200/JCO.2010.30.3446
154. Van Laethem, J. L., Riess, H., Jassem, J., Haas, M., Martens, U. M., Weekes, C., . . . Childs, B. H. (2017). Phase I/III Study of Refametinib (BAY 86-9766) in Combination with Gemcitabine in Advanced Pancreatic cancer. *Target Oncol*, 12(1), 97-109. doi:10.1007/s11523-016-0469-y
155. Verbeke, C., Lohr, M., Karlsson, J. S., & Del Chiaro, M. (2015). Pathology reporting of pancreatic cancer following neoadjuvant therapy: challenges and uncertainties. *Cancer Treat Rev*, 41(1), 17-26. doi:10.1016/j.ctrv.2014.11.002
156. Vernerey, D., Hammel, P., Paget-Bailly, S., Huguet, F., Van Laethem, J. L., Goldstein, D., . . . Bonnetain, F. (2015). Prognosis model for overall survival in locally advanced unresectable pancreatic carcinoma: An ancillary study of the LAP 07 trial. *J Clin Oncol*, 33(3 suppl), abstr #235.
157. Vernerey, D., Huguet, F., Vienot, A., Goldstein, D., Paget-Bailly, S., Van Laethem, J. L., . . . Bonnetain, F. (2016). Prognostic nomogram and score to predict overall survival in locally advanced untreated pancreatic cancer (PROLAP). *Br J Cancer*, 115(3), 281-289. doi:10.1038/bjc.2016.212
158. Vogelstein, B., Fearon, E. R., Hamilton, S. R., Kern, S. E., Preisinger, A. C., Leppert, M., . . . Bos, J. L. (1988). Genetic alterations during colorectal-tumor development. *N Engl J Med*, 319(9), 525-532. doi:10.1056/NEJM198809013190901

159. Von Hoff, D. D., Ervin, T., Arena, F. P., Chiorean, E. G., Infante, J., Moore, M., . . . Renschler, M. F. (2013). Increased survival in pancreatic cancer with nab-paclitaxel plus gemcitabine. *N Engl J Med*, 369(18), 1691-1703. doi:10.1056/NEJMoa1304369
160. Waddell, N., Pajic, M., Patch, A. M., Chang, D. K., Kassahn, K. S., Bailey, P., . . . Grimmond, S. M. (2015). Whole genomes redefine the mutational landscape of pancreatic cancer. *Nature*, 518(7540), 495-501. doi:10.1038/nature14169
161. Wagner, M., Antunes, C., Pietrasz, D., Cassinotto, C., Zappa, M., Sa Cunha, A., . . . Bachet, J. B. (2017). CT evaluation after neoadjuvant FOLFIRINOX chemotherapy for borderline and locally advanced pancreatic adenocarcinoma. *Eur Radiol*, 27(7), 3104-3116. doi:10.1007/s00330-016-4632-8
162. Walker, E. J., & Ko, A. H. (2014). Beyond first-line chemotherapy for advanced pancreatic cancer: an expanding array of therapeutic options? *World J Gastroenterol*, 20(9), 2224-2236. doi:10.3748/wjg.v20.i9.2224
163. Wang, Z., Chen, J. Q., Liu, J. L., Qin, X. G., & Huang, Y. (2013). FDG-PET in diagnosis, staging and prognosis of pancreatic carcinoma: a meta-analysis. *World J Gastroenterol*, 19(29), 4808-4817. doi:10.3748/wjg.v19.i29.4808
164. Wang-Gillam, A., Li, C. P., Bodoky, G., Dean, A., Shan, Y. S., Jameson, G., . . . Group, N.-S. (2016). Nanoliposomal irinotecan with fluorouracil and folinic acid in metastatic pancreatic cancer after previous gemcitabine-based therapy (NAPOLI-1): a global, randomised, open-label, phase 3 trial. *Lancet*, 387(10018), 545-557. doi:10.1016/S0140-6736(15)00986-1
165. Washington, K., Berlin, J., Branton, P., Burgart, L. J., Carter, D. K., Fitzgibbons, P., . . . Compton, C. C. (2014). Protocol for the Examination of Specimens From Patients With Carcinoma of the Exocrine Pancreas *College of American Pathologists*, <http://www.cap.org>.
166. Weilert, F., Bhat, Y. M., Binmoeller, K. F., Kane, S., Jaffee, I. M., Shaw, R. E., . . . Shah, J. N. (2014). EUS-FNA is superior to ERCP-based tissue sampling in suspected malignant biliary obstruction: results of a prospective, single-blind, comparative study. *Gastrointest Endosc*, 80(1), 97-104. doi:10.1016/j.gie.2013.12.031
167. Xie, D. R., Yang, Q., Chen, D. L., Jiang, Z. M., Bi, Z. F., Ma, W., & Zhang, Y. D. (2010). Gemcitabine-based cytotoxic doublets chemotherapy for advanced pancreatic cancer: updated subgroup meta-analyses of overall survival. *Jpn J Clin Oncol*, 40(5), 432-441. doi:10.1093/jjco/hyp198
168. Yoo, C., Hwang, J. Y., Kim, J. E., Kim, T. W., Lee, J. S., Park, D. H., . . . Lee, J. L. (2009). A randomised phase II study of modified FOLFIRI.3 vs modified FOLFOX as second-line therapy in patients with gemcitabine-refractory advanced pancreatic cancer. *Br J Cancer*, 101(10), 1658-1663. doi:10.1038/sj.bjc.6605374
169. Yuan, C., Rubinson, D. A., Qian, Z. R., Wu, C., Kraft, P., Bao, Y., . . . Wolpin, B. M. (2015). Survival among patients with pancreatic cancer and long-standing or recent-onset diabetes mellitus. *J Clin Oncol*, 33(1), 29-35. doi:10.1200/JCO.2014.57.5688
170. Zaanani, A., Trouilloud, I., Markoutsaki, T., Gauthier, M., Dupont-Gossart, A. C., Lecomte, T., . . . Taïeb, J. (2014). FOLFOX as second-line chemotherapy in patients with pretreated metastatic pancreatic cancer from the FIRGEM study. *BMC Cancer*, 14, 441. doi:10.1186/1471-2407-14-441