onco Paca-Corse
RÉSEAU RÉGIONAL DE CANCÉROLOGIE

CENTRES D'ETUDES ET DE CONSERVATION DES OEUFS ET DU SPERME (CECOS)
AP-HM / CHU DE NICE

Centre Hospitalier Universitaire de Nice

PRÉSERVATION DE LA FERTILITÉ EN PÉRIODE PRÉ-PUBERTAIRE

FATFOUTA IMENE – CECOS CHU NICE
31/03/2016

CANCER ET PÉDIATRIE

- Tumeurs malignes de l'enfant : 1% de tous les cancers
- 1200 nouveaux cas/ an avant 15 ans
- Taux de guérison moyen 75%... Et après?

Incidence des cancers de l'enfant en France métropolitaine, par tranche d'âge et répartition en fréquence (2006-2010)

Groupes diagnostiques selon l'ICCC	Effectif moyen annuel	Incidence (par million)					
		%	< 1 an	1-4 ans	5-9 ans	10-14 ans	0-14 ans
I. Leucémies, syndromes myéloprolifératifs et myélodysplasiques	495	28,5 %	42,0	69,5	37,8	28,2	43,3
II. Lymphomes et néoplasmes réticulo-endothéliaux	196	11,3 %	4,4	9,0	15,2	28,0	17,1
III. Tumeurs du système nerveux central et diverses tumeurs intracrâniennes et spinales	418	24,1 %	38,9	43,8	35,6	31,5	36,6
IV. Tumeurs du système nerveux sympathique	146	8,4 %	69,5	23,8	4,2	1,0	12,8
V. Rétinoblastomes	51	3,0 %	28,3	9,2	0,3	0,0	4,5
VI. Tumeurs rénales	101	5,8 %	18,0	21,1	5,3	0,8	8,9
VII. Tumeurs hépatiques	18	1,0 %	6,2	2,8	0,4	0,8	1,6
VIII. Tumeurs malignes osseuses	83	4,8 %	0,3	1,3	7,0	13,8	7,3
IX. Sarcomes des tissus mous et extra-osseux	112	6,4 %	14,4	11,5	8,6	8,5	9,8
X. Tumeurs germinales, trophoblastiques et gonadiques	60	3,5 %	16,5	3,7	2,5	7,0	5,3
XI. Mélanomes malins et autres tumeurs malignes épithéliales	50	2,9 %	1,3	1,6	2,5	9,0	4,4
XII. Autres tumeurs malignes	3	0,2 %	0,5	0,6	0,2	0,0	0,3
Total	1 733	100,0 %	240,2	198,0	116,9	131,6	151,8

Source : Registre national des hémopathies malignes de l'enfant et Registre national des tumeurs solides de l'enfant, 2006-2010. ICCC : International classification of childhood cancer.

Taux de survie à 5 ans des enfants atteints d'un cancer sur la période 2000-2007 par tranche d'âge

Groupes diagnostiques selon l'ICCC	Survie à 5 ans (%)					
	N	<1 an	1-4 ans	5-9 ans	10-14 ans	0-14 ans
I. Leucémies, syndromes myéloprolifératifs et myélodysplasiques	3918	60,5 [53,4-66,9]	88,2 [86,5-89,7]	87,4 [85,2-89,3]	78,3 [75,2-81,0]	84,3 [83,0-85,4]
II. Lymphomes et néoplasmes réticulo-endothéliaux	1596	91,1 [74,8-97,0]	90,9 [85,9-94,2]	93,4 [90,8-95,3]	93,3 [91,4-94,9]	93,0 [91,6-94,2]
III. Tumeurs du système nerveux central et diverses tumeurs intracrâniennes et spinales	3260	57,6 [51,0-64,3]	68,2 [65,2-71,1]	71,9 [69,1-74,6]	78,9 [76,2-81,6]	71,7 [70,1-73,2]
IV. Tumeurs du système nerveux sympathique	1116	89,6 [86,7-92,5]	64,4 [60,1-68,8]	59,8 [50,7-69,0]	61,0 [44,8-77,2]	73,8 [71,1-76,4]
V. Rétinoblastomes	398	99,4 [98,3-100,0]	97,9 [95,8-99,9]	100,0 [100,0-100,0]	100,0 [100,0-100,0]	98,7 [97,5-99,8]
VI. Tumeurs rénales	776	86,7 [80,4-93,1]	94,2 [92,1-96,3]	93,7 [89,6-97,7]	77,7 [63,0-92,5]	92,2 [90,3-94,1]
VII. Tumeurs hépatiques	130	88,6 [78,0-99,1]	86,4 [78,1-94,6]	75,0 [50,5-99,5]	61,0 [35,8-86,2]	82,7 [76,0-89,3]
VIII. Tumeurs malignes osseuses	661	100,0 [100,0-100,0]	67,4 [52,1-82,7]	77,0 [71,0-83,0]	74,7 [70,2-79,2]	75,1 [71,6-78,6]
IX. Sarcomes des tissus mous et extra-osseux	868	75,7 [66,6-84,7]	71,6 [66,0-77,2]	72,7 [66,5-78,8]	66,4 [60,4-72,4]	70,7 [67,5-73,9]
X. Tumeurs germinales, trophoblastiques et gonadiques	529	88,6 [83,2-94,0]	94,5 [90,2-98,8]	94,1 [88,3-99,8]	92,3 [88,7-95,9]	91,8 [89,4-94,2]
XI. Mélanomes malins et autres tumeurs malignes épithéliales	449	95,0 [85,5-100,0]	87,0 [75,1-98,9]	92,3 [86,8-97,8]	93,1 [90,1-96,0]	92,6 [90,1-95,0]
XII. Autres tumeurs malignes	30	66,7 [13,3-100,0]	62,5 [38,8-86,2]	100,0 [100,0-100,0]	57,1 [20,5-93,8]	65,3 [47,7-83,0]
Total	13 731	80,7 [78,6-82,7]	81,2 [80,1-82,4]	81,4 [80,1-82,7]	82,1 [80,8-83,3]	81,5 [80,8-82,2]

ICCC : International classification of childhood cancer. N : nombre de cas

Source : Registre national des hémopathies malignes de l'enfant et Registre national des tumeurs solides de l'enfant, 2000-2007.

Traitement : INCa 2011

TOXICITE DES THERAPEUTIQUES

- CHIMIOTHERAPIE : atteinte des follicules primordiaux ➔ Ovaire

- RADIOTHERAPIE dès 10 Gy : atteinte de toutes les cellules ➔ Ovaire et utérus

Atteinte du stock de follicules primordiaux ➔ IOP

Atteinte du tractus génital➔ FCS +++, prématurité, hypotrophie

Atteinte de la fonction endocrine

LES ARMES THERAPEUTIQUES?

CONTRE LA RADIOTHÉRAPIE?

- **Transposition ovarienne hors du champ d'irradiation**

- ➔ Diminution des effets d'irradiation : 5 à 10%
- ➔ Protection de la fonction endocrine dans 60% des cas

- ***MAIS :***
- ➔ Augmentation des causes anatomiques d'infertilité par augmentation distance ovaire/trompe
- 50 à 90% d'IOP …
- Douleurs chroniques, lésion vasculaire, ischémie de trompe… *WO JY , int J radiot bio oncol 2010*

CONTRE LA RADIOTHERAPIE

- **Utilisation de caches?**

- Décrite en 1958 *Mc Call*

- Difficile car organes profonds

- Efficacité médiocre

CONTRE LA CHIRURGIE « DÉLABRANTE »?

- Chirurgie conservatrice dans les tumeurs germinales de l'ovaire
- Eviter les chirurgies extensives et RTE dans les atteintes malignes de la filière génitale, ex: rhabdomyosarcome
- … Autant que possible

TTT MEDICAL?

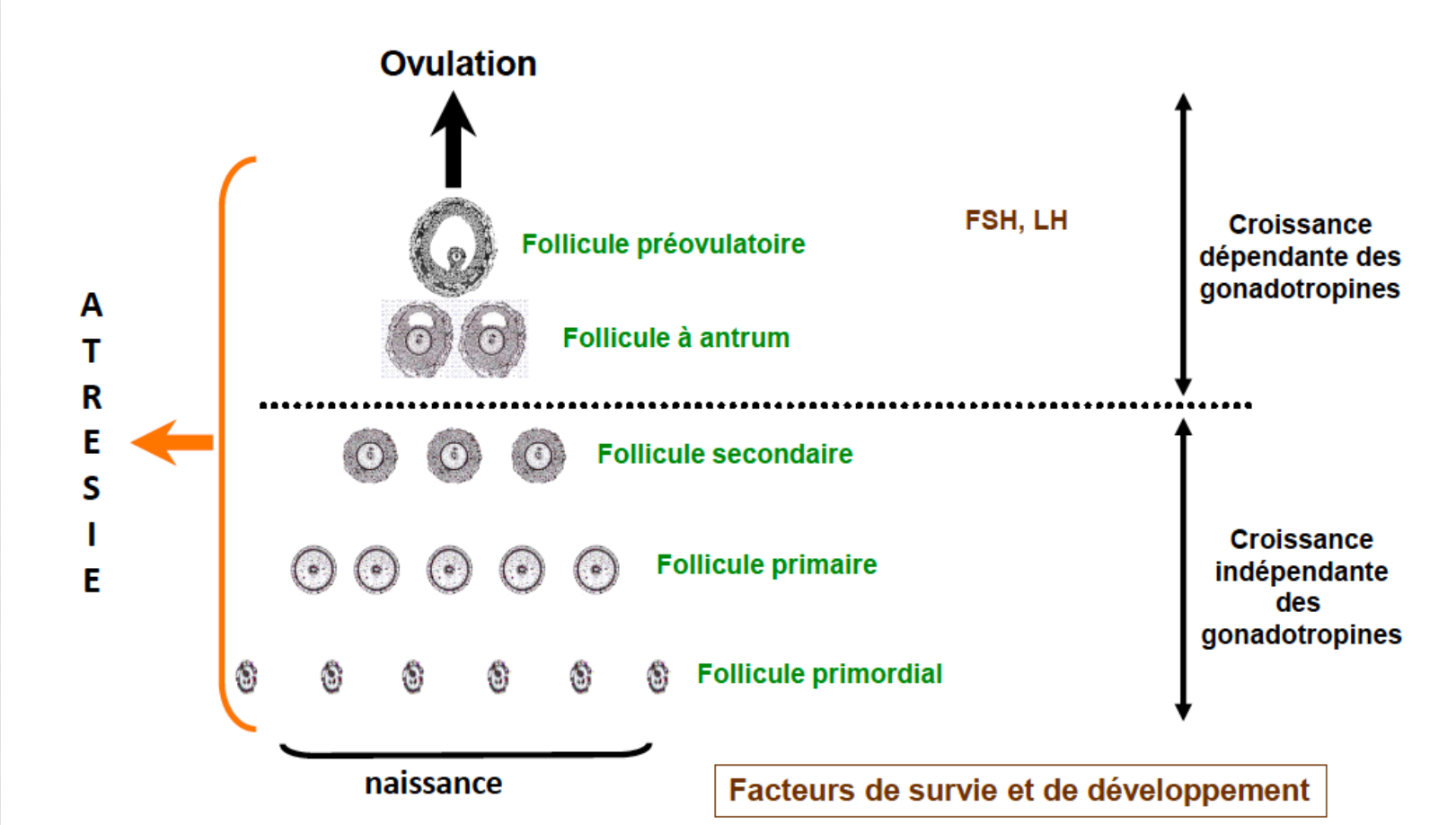
Ovulation
Follicule préovulatoire
Follicule à antrum
FSH, LH
Croissance dépendante des gonadotropines
ATRESIE
Follicule secondaire
Follicule primaire
Follicule primordial
Croissance indépendante des gonadotropines
naissance
Facteurs de survie et de développement

PLACE DES AGONISTES?

- Follicules primordiaux non sensibles à la GnRH… Aucun bénéfice à ce jour *SCHMIDT BJOG 2010*

CONSERVATION OVOCYTAIRE?

Les ovocytes issus de follicules primordiaux et maturés in vitro ont les capacités nécessaires pour assurer un développement complet

Chez la souris

NON MAITRISE CHEZ LA FEMME

CONSERVATION OVARIENNE?

- BUT : Réimplanter le tissu ovarien cortical après la fin du traitement et lorsque la patiente est totalement guérie

LE CADRE LÉGAL

- Historiquement : cadre de recherche biomédicale, CCPPRB

- Loi de bioéthique du 6 août 2004 : pratique relevant du soin sous le contrôle de l'ABM et non plus de la recherche

LE CADRE LEGAL

- Historiquement : cadre de recherche biomédicale, CCPPRB

ASRM 2013

- Cryoconservation de tissu ovarien = Soins

- Réutilisation des fragments de cortex ovarien = Recherche

Donnez et al., 2010

Lorsque le prélèvement et la cryoconservation de tissu germinal sont proposés, le caractère incertain de la résistance à la cryoconservation et de l'efficacité de l'utilisation ultérieure de ces tissus fait l'objet d'une information spécifique des personnes concernées, y compris des enfants dès qu'ils sont en âge de comprendre. En l'état actuel des connaissances, les modalités de l'utilisation ultérieure restent du domaine de la recherche et doivent satisfaire à la réglementation en vigueur.

Loi de bioéthique 2004

CRYOCONSERVATION DU CORTEX OVARIEN AUTOCONSERVATION DE FOLLICULES DE RÉSERVE

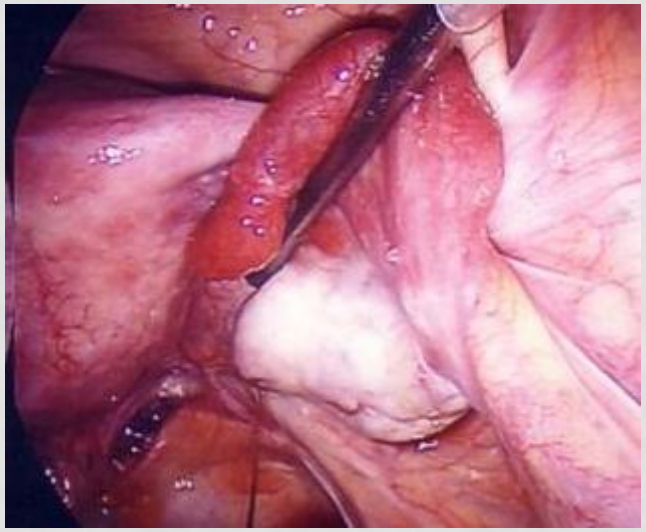

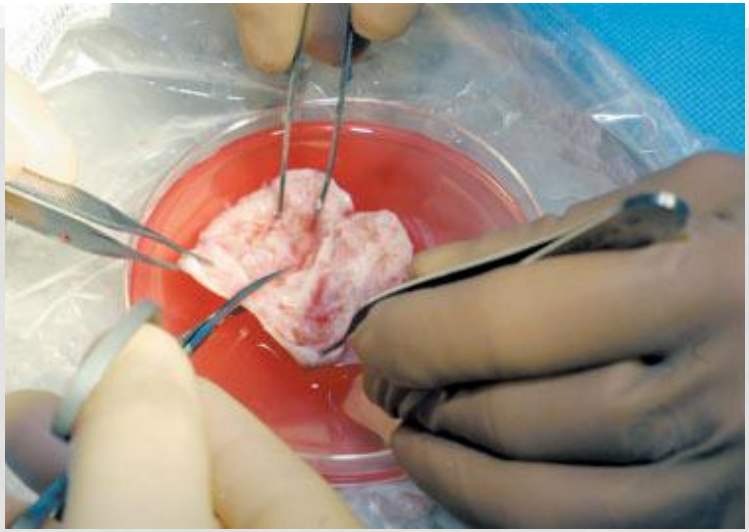

A tout âge (< 35 ans)
Intervention simple
(coelioscopie monotrocard)
Nombreux follicules de réserve

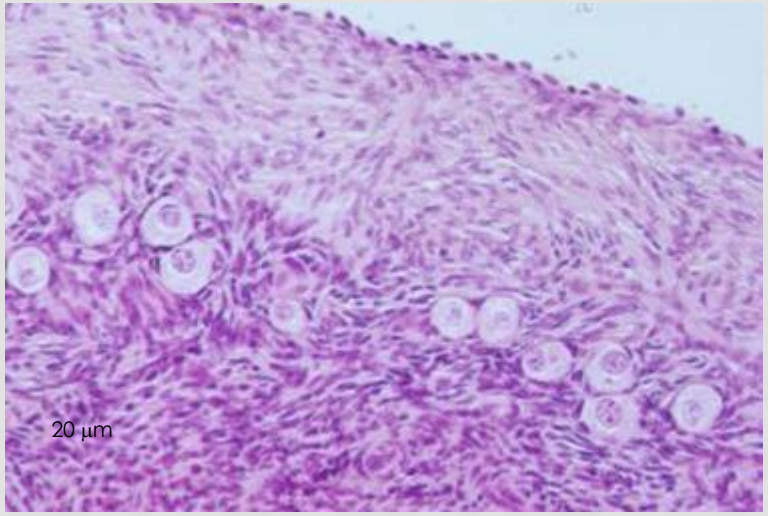

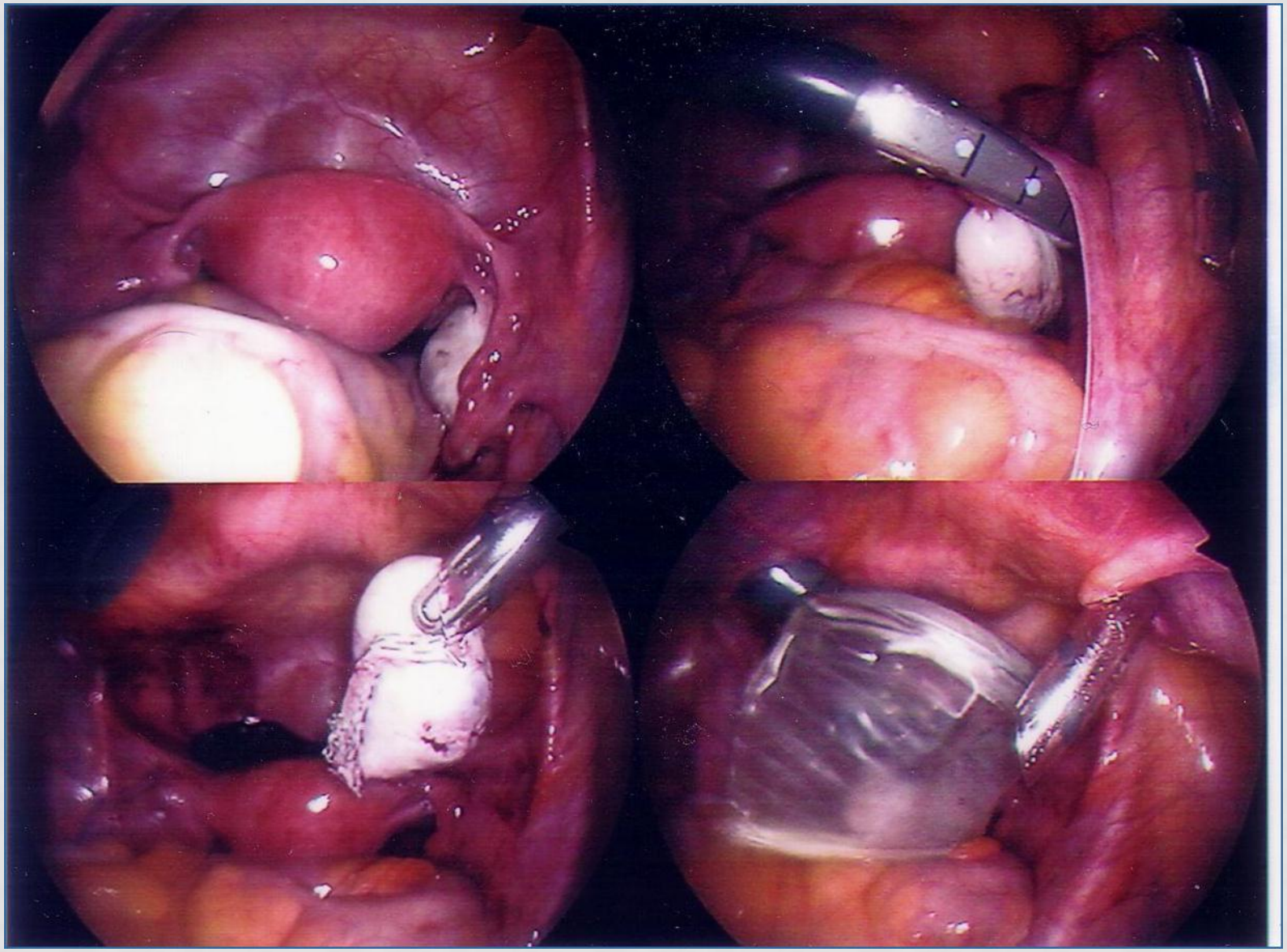

Passage rapide du tissu au biologiste …

CONGELATION DE TISSU OVARIEN

Fragments de cortex ovarien

Tissu ovarien frais

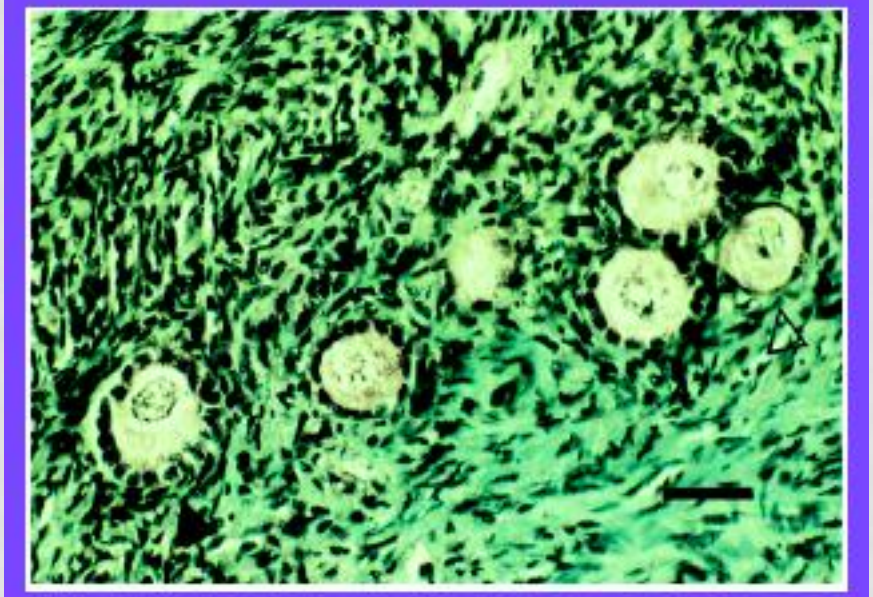

Tissu ovarien décongelé

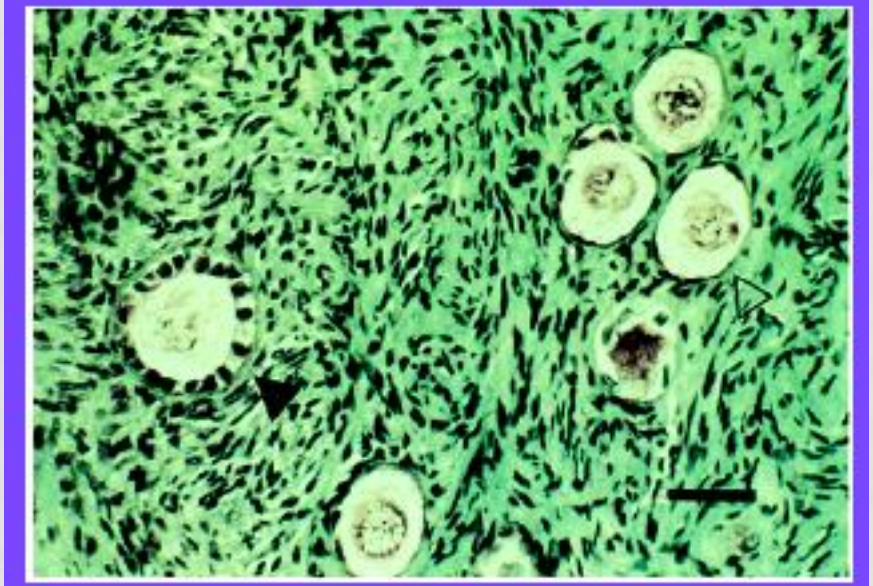

LIEUX DES PRÉLÈVEMENTS EN FRANCE

SOURCE GRECOT 2014 – JC PECH, LIMOGES

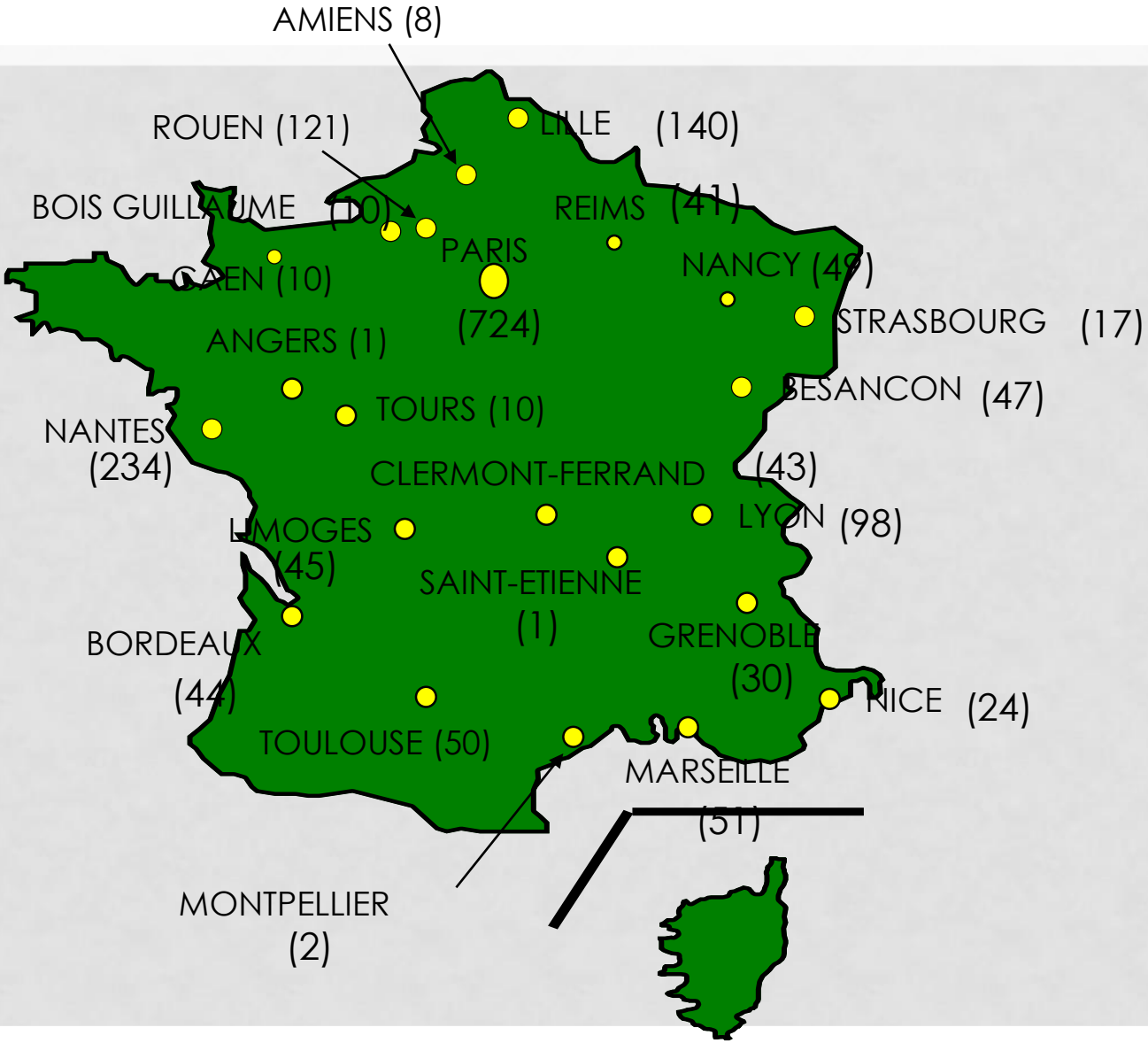

La congélation de cortex ovarien
Indications

Indications CTO :

- Age < 35 ans - seule technique avant la puberté
- Urgence de la mise en route du traitement gonadotoxique
- Risque élevé d'IOP - stérilité « iatrogène »
- Pas de contre-indication chirurgicale au prélèvement ovarien (ex: trouble de l'hémostase)

  - Possible malgré chimio préalable
  - Peut être associée aux autres techniques de préservation
- Ne nécessite pas de partenaire
- Ne nécessite pas de stimulation ovarienne préalable

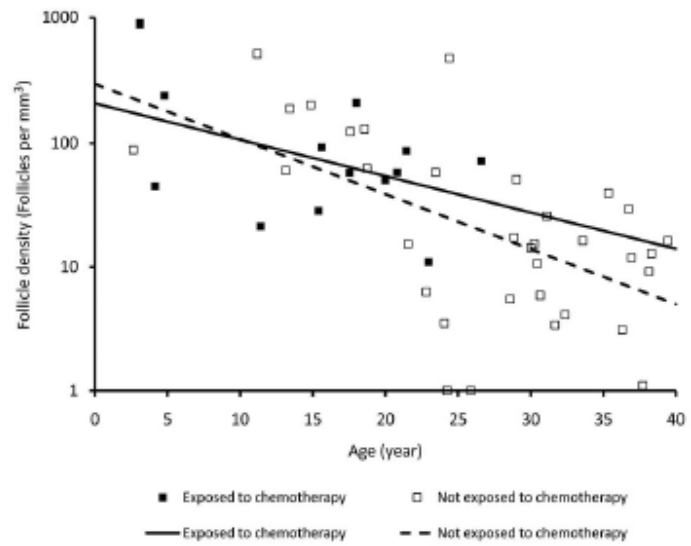

Figure 1. Follicle density in ovarian cortex in relation to age and exposure to chemotherapy. Follicle density in fresh human ovarian cortex from patients with leukemia exposed to chemotherapy before retrieval of the tissue and women not exposed to chemotherapy before retrieval of the tissue. The follicle density declines with age, but no difference is seen between patients who have received first line of chemotherapy and women who have not received chemotherapy.

EVOLUTION DU NOMBRE DE PRÉLÈVEMENTS EN FRANCE

SOURCE GRECOT 2014 – JC PECH, LIMOGES

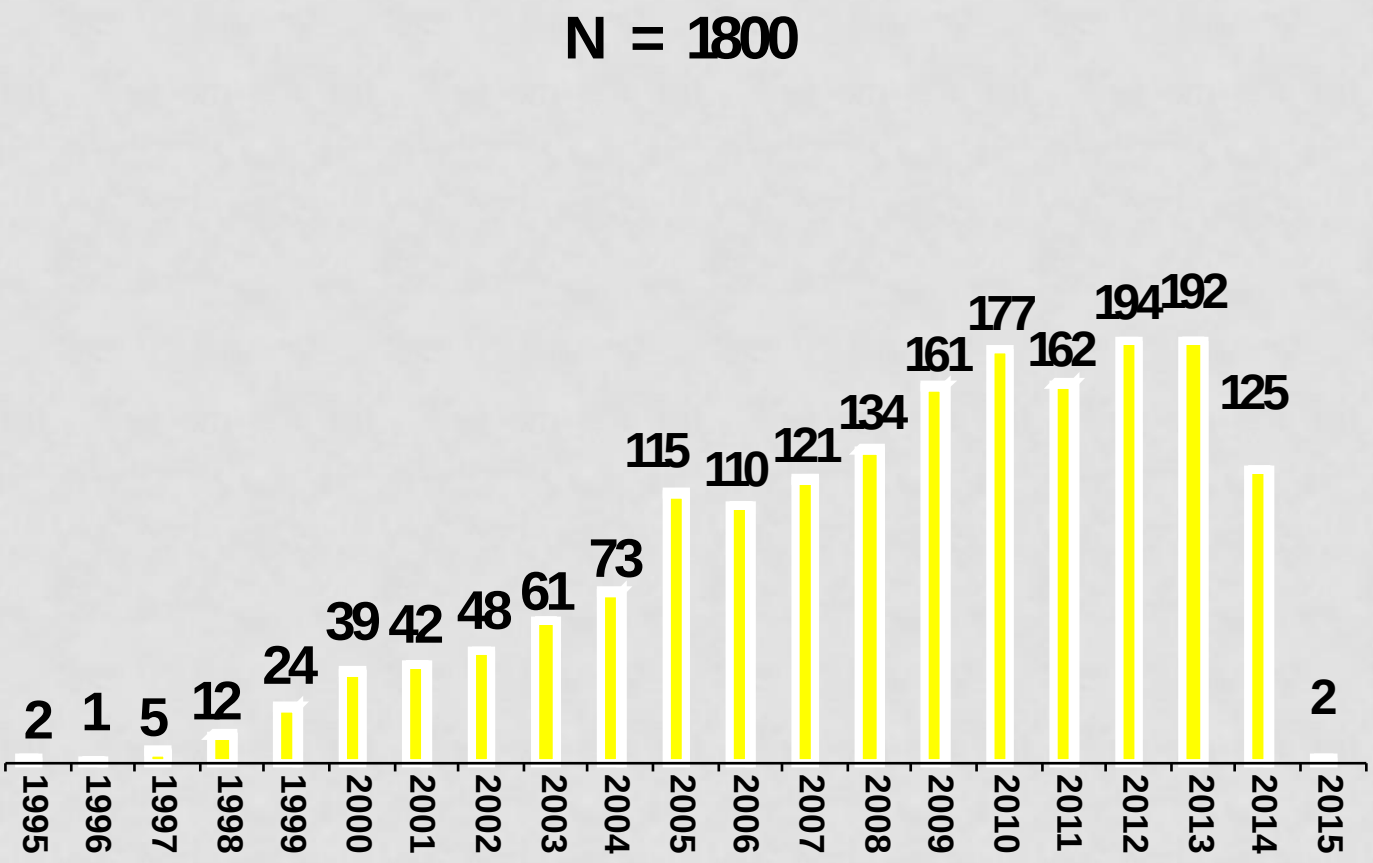

INDICATIONS DE CRYOCONSERVATION DE TISSU OVARIEN

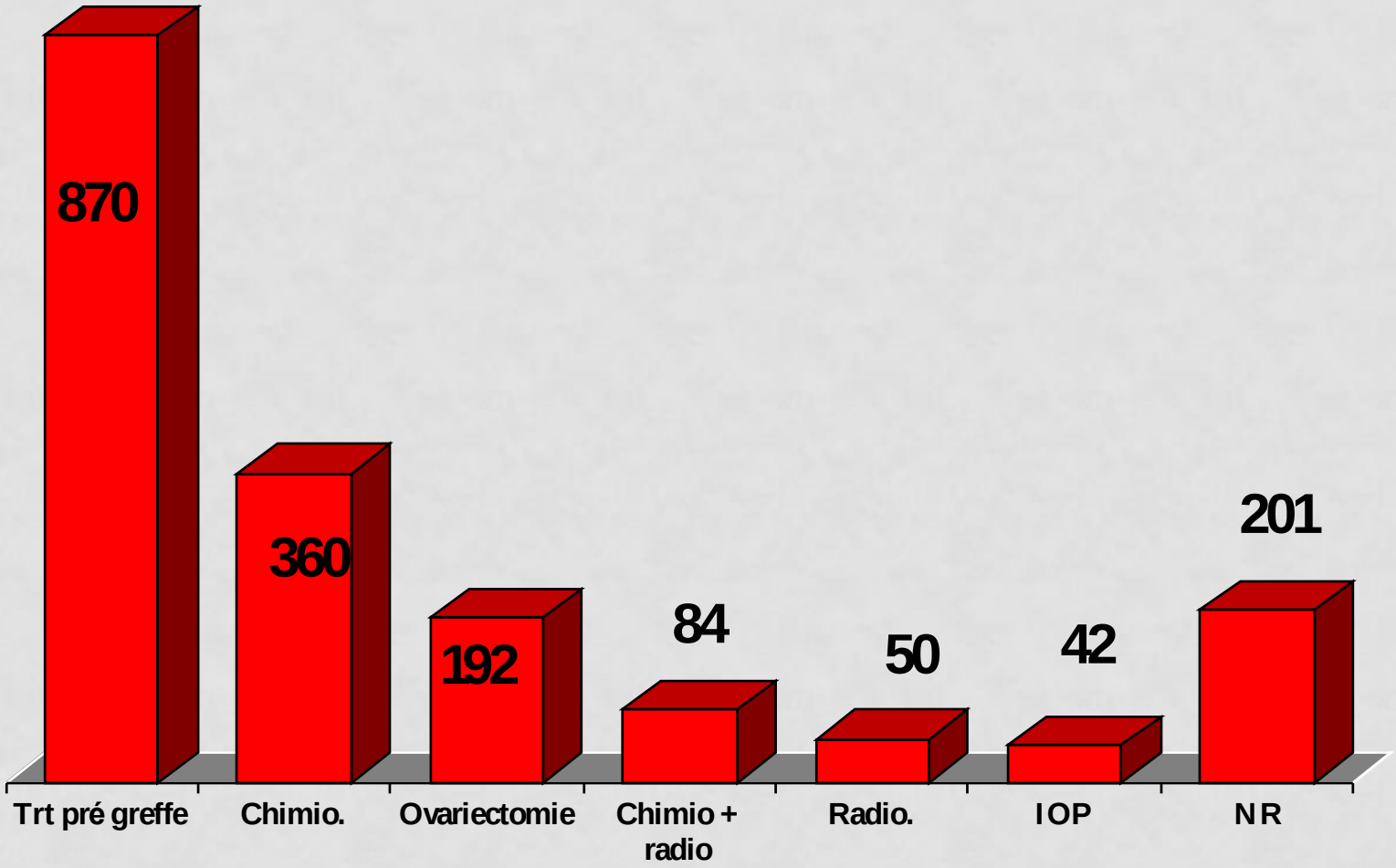

DISTRIBUTION PAR « GROUPES DE PATHOLOGIE

SOURCE GRECOT 2014 – JC PECH, LIMOGES

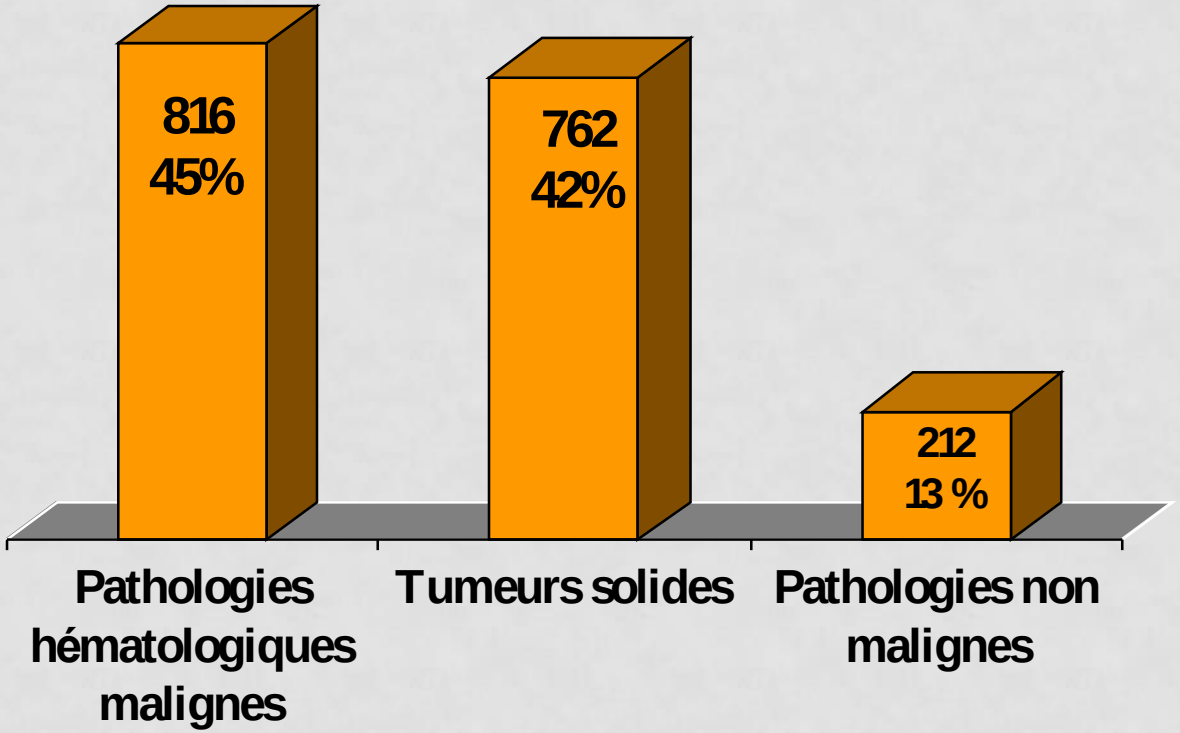

DISTRIBUTION DES PATHOLOGIES HÉMATOLOGIES MALIGNES



CONGELER… ET APRÈS?

CONSERVATION OVARIENNE?

- BUT : Réimplanter le tissu ovarien cortical après la fin du traitement et lorsque la patiente est totalement guérie

AUTOGREFFE ORTHOTOPIQUE

DONNEZ ET AL., 2010

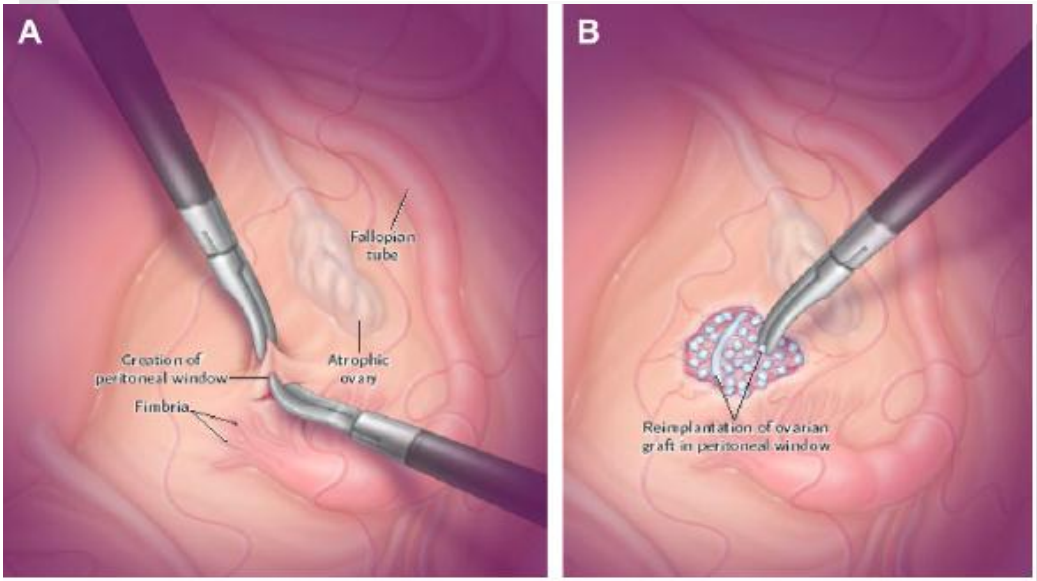

(1) Greffe de fragments au niveau d'une fenêtre péritonéale

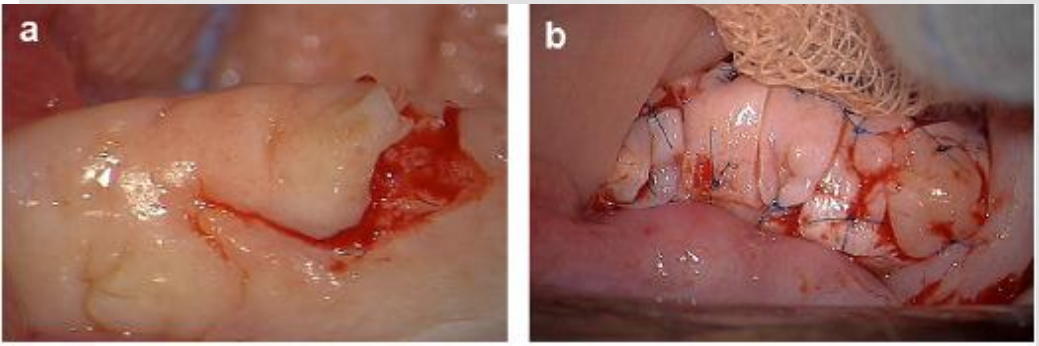

(2) Greffe de fragments au niveau de l'ovaire restant controlatéral

FOLLICULOGENÈSE « *IN VIVO* »
1ÈRE NAISSANCE APRÈS GREFFE ORTHOTOPIQUE
DONNEZ ET AL., LANCET 2004

25 ans, Hodgkin stade IV, IOP après MOPP/ABV

Grâce à une **greffe d'ovaires, Tamara** est née

La naissance de Tamara, en automne dernier, est une première mondiale. Sa mère, Ouarda Touirat, une Belge de 32 ans, s'est trouvée ménopausée à la suite d'une leucémie. Heureusement, ses ovaires avaient été congelés avant le début de son traitement. Greffés six ans plus tard, ils ont repris leur cycle. Et une grossesse a commencé. Récit d'une aventure humaine inédite.

Tamara a 5 mois. Elle est le bébé conçu par Ouarda et Malik Touirat. Sa naissance couronne dix années de recherches menées par toute l'équipe du Pr Jacques Donnez au sein des cliniques universitaires Saint-Luc, à Bruxelles. Tout remonte à l'année 1997. Alors enceinte de huit semaines, Ouarda apprend qu'elle est atteinte de la maladie de Hodgkin au stade IV (un cancer des ganglions lymphatiques). « Une sorte de leucémie, signale-t-elle. On m'a quasiment dit que j'étais condamnée. »

Des morceaux d'ovaire cryopréservés

D'emblée, il lui faut avorter : les traitements chimiothérapie et radiothérapie ne lui permettent pas de mener sa grossesse à terme. A ce moment-là, son entourage et son gynécologue lui conseillent de se faire hospitaliser à Bruxelles. Direction les cliniques universitaires Saint-Luc. Ouarda y est d'abord suivie par le Dr Michaux, une hématologue. Une rencontre cruciale, car cette dernière l'envoie aussitôt au service de gynécologie, dirigé par un pionnier de l'assistance médicale à la procréation (AMP), le Pr Donnez. « On m'a dit que je risquais une ménopause précoce, et on m'a conseillé de prendre de côté un peu de tissu ovarien, en le cryopréservant. Je n'avais rien à perdre », raconte Ouarda.

A 25 ans, elle est l'une des premières à tenter cette voie de recherche qui n'a fait ses preuves que sur certains animaux. Une incision à l'abdomen – une "laparotomie" – et on lui ôte deux petits morceaux de l'ovaire gauche. Le prélèvement est ensuite plongé dans de l'azote liquide à -196 °C, si tout se passe bien, les tissus décongelés auront conservé en grande partie leur capacité à ovuler.

Pour recueillir ces précieuses cellules, l'équipe de recherche a obtenu, en 1996, l'approbation du comité d'éthique de l'Université catholique de Louvain. Mais attention, les femmes doivent remplir certains critères pour pouvoir en bénéficier : la cryopréservation n'est envisageable que dans un cadre thérapeutique (leucémies, sarcomes et autres affections cancéreuses). Elle représente alors une véritable alternative à la congélation d'ovocytes et à la maturation in vitro des "follicules primordiaux" qui les renferment. Car non seulement ces techniques ne sont pas au point, mais de plus, à la veille d'une chimiothérapie, il est absolument impossible de se lancer dans une longue FIV (fécondation in vitro).

Bien loin de ces voies explorées par les chercheurs, Ouarda Touirat tente avant tout contre son cancer et n'imagine pas une aventure précoce. « Pour moi, c'était du baratin médical un peu technique. On m'avait fait des prélèvements sur un ovaire. Il en en restait un. J'ai connu des femmes qui ont été enceintes dans ces conditions. » Ouarda entame alors une lourde chimiothérapie qui durera six mois, à raison de deux séances par mois.

Le tissu ovarien congelé de Ouarda a été greffé sous coelioscopie (chirurgie faiblesse), près de son ovaire droit atrophié.
En bas : Malik et Ouarda tiennent fièrement dans leurs bras le petite Tamara.

The NEW ENGLAND JOURNAL of MEDICINE

Pregnancy after Transplantation of Cryopreserved Ovarian Tissue in a Patient with Ovarian Failure after Chemotherapy

Pas d'anastomose : néovascularisation

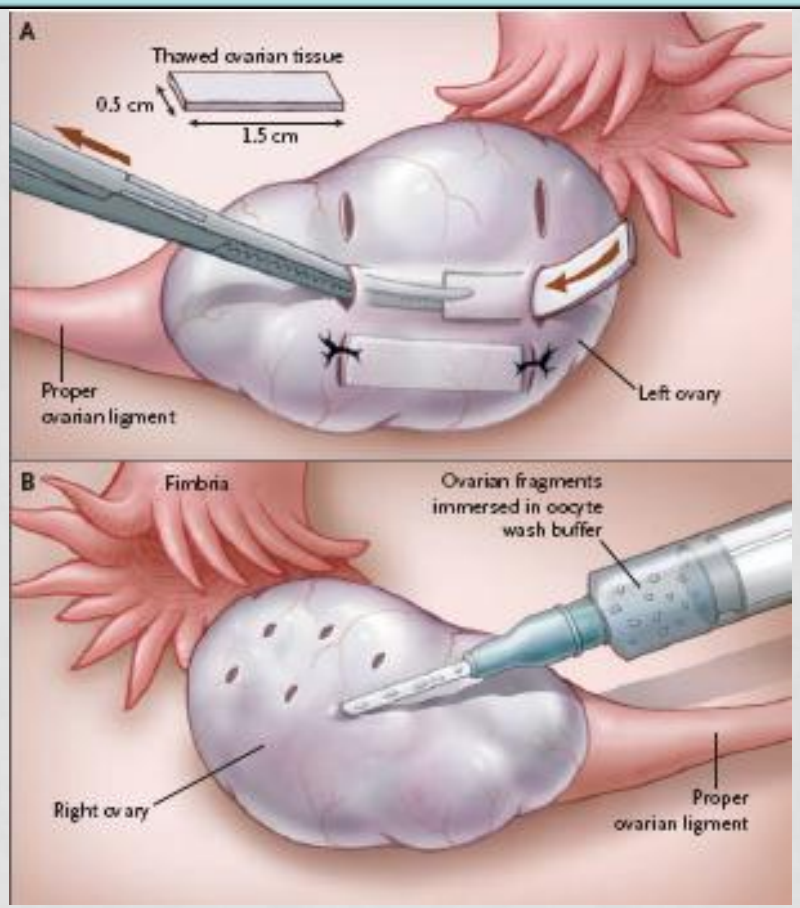

Meirow et *al*., NEJM 2005

Ovarian follicle development 25 months after the transplant in patient-II

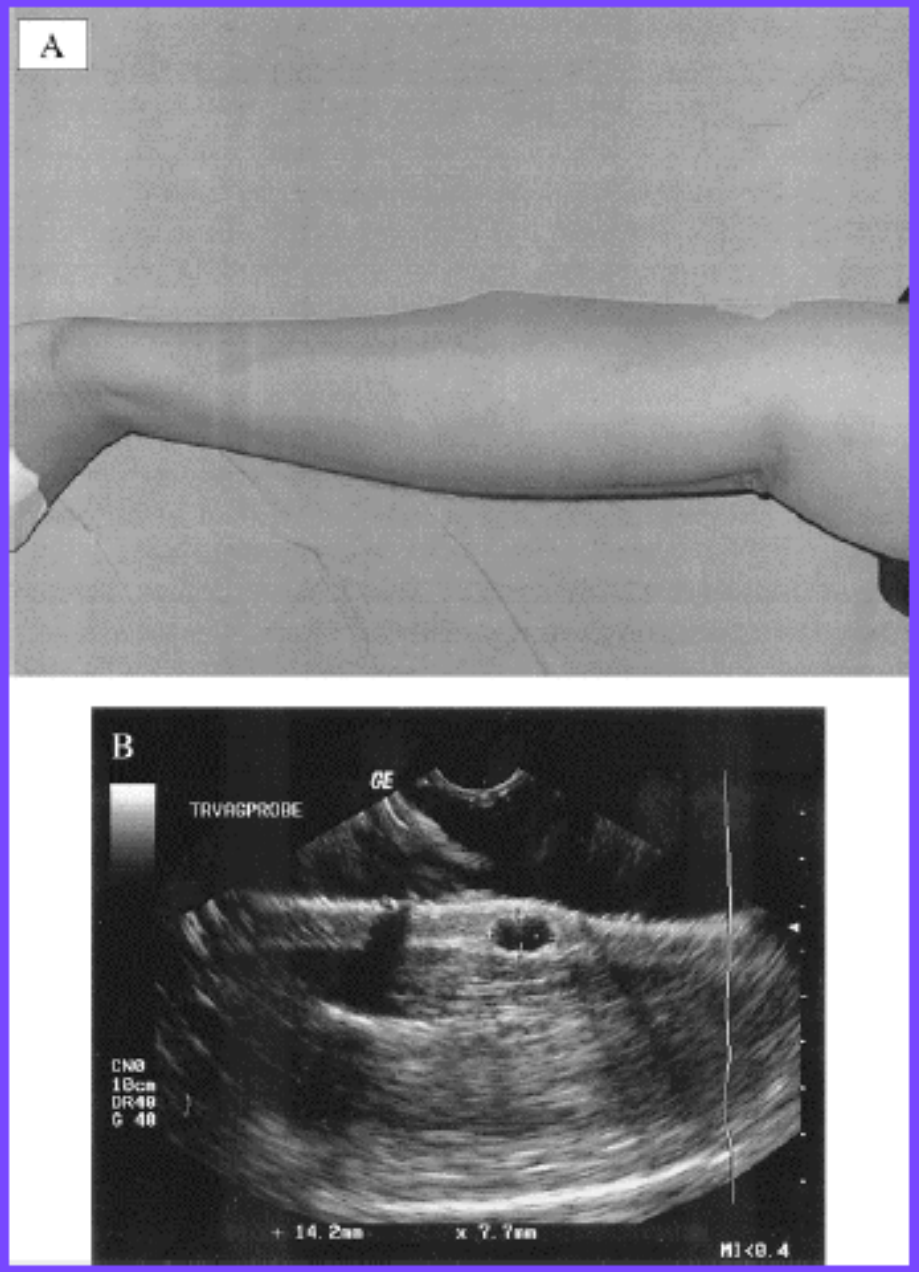

Oktay et al. Fertil Steril 2003.

Autotransplantation of cryopreserved ovarian tissue: a procedure with promise, risks, and a need for a registry

Lisa A. Kolp, M.D., and Ziad Hubayter, M.D.

Johns Hopkins University School of Medicine, Baltimore, Maryland

Fertil Steril 2011

En France : registre?!

Depuis 2004

- 1800 CTO,
- 30 – 40 greffes?
- **5 enfants** (Besançon, Limoges, Paris, Lyon), 1 IVG, 1 GEU, 2 FCS Roux et al., 2010; Piver et al. ESHRE 2009
- 1 induction de puberté (Poirot et al., 2012)

INDUCTION DE PUBERTÉ PAR AUTOGREFFE DE TISSU OVARIEN

Induction of puberty by autograft of cryopreserved ovarian tissue

Catherine Poirot, Fadi Abirached, Marie Prades, Christiane Coussieu, Françoise Bernaudin, Pascal Piver

Lancet 2012

Case report: Stimulation of puberty in a girl with chemo- and radiation therapy induced ovarian failure by transplantation of a small part of her frozen/thawed ovarian tissue

Erik Ernst [a], Mimi Kjærsgaard [b], Niels H. Birkebæk [b], Niels Clausen [b], Claus Yding Andersen [c,*]

EJC 2013

POSSIBILITÉ D'AUTOGREFFE À VISÉE HORMONALE SUBSTITUTIVE?

Heterotopic autotransplantation of cryobanked human ovarian tissue as a strategy to restore ovarian function

S. Samuel Kim, M.D., In-Tak Hwang, M.D., and Hoi-Chang Lee, M.Sc.

Fertil Steril 2004

Long-term ovarian function and fertility after heterotopic autotransplantation of cryobanked human ovarian tissue: 8-year experience in cancer patients

S. Samuel Kim, M.D.,[a] Woo S. Lee, M.D.,[b] Mi K. Chung, Ph.D.,[b] Hoi Chang Lee, M.Sc.,[c] Hyang H. Lee, M.Sc.,[c] and David Hill, Ph.D.[d]

Fertil Steril 2003

Eventualité non prévue par la Loi….

« En vue de la réalisation ultérieure d'une assistance médicale à la procréation, toute personne peut bénéficier du recueil et de la conservation de ses gamètes ou de tissu germinal (…), lorsqu'une prise en charge médicale est susceptible d'altérer sa fertilité »

QUESTIONS MEDICALES ET ETHIQUES

- Perspective optimiste
- Anomalies de développement? Chez la brebis…

- Risque de réintroduction de cellules malignes surtout pour les tumeurs métastatiques

- ➔ Culture in vitro de follicules primordiaux avec isolement folliculaire

AUTOGREFFE DE TISSU OVARIEN QUEL RISQUE DE MRD DANS L'OVAIRE ET QUEL RISQUE THÉORIQUE DE RÉINTRODUCTION DE CELLULES CANCÉREUSES?

	RISQUE ELEVE	RISQUE MODERE	RISQUE FAIBLE
Leucémies	++		
Neuroblastome	+		
Lymphome de Burkitt	+		
Cancers gastro-intestinaux	X	+	
Cancers endométriaux	X		+
Cancer du col utérin		X (adénocarcinome col)	← +
Cancer du sein		X (canalaire infiltrant)	← +
Sarcomes		X (sarcome d'Ewing)	← +
LMNH		X	← ++
Hodgkin			++

Rosendahl et al. J Assit Reprod Genet. 2013 (méta-analyse)
Dolmans et al. Fertil Steril. 2013 (expérience Belge et Danoise ; Classification adaptée de Sonmezer and Oktay. Hum Reprod Update 2004)
Bastings et al. Hum Reprod Update. 2013 (méta-analyse)

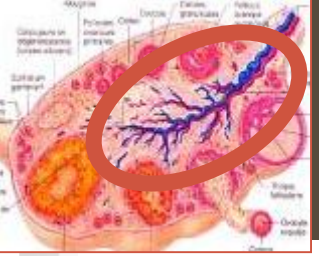

DÉBAT ACTUEL AUTOUR DU RISQUE DE RÉINTRODUCTION DE CELLULES MALIGNES

- **Données rassurantes pour Hodgkin, LNH**

  Meirow et al., 2008
- Pas de rechute décrite après greffe ovarienne chez la femme

Risque théorique

- Shaw et al., 1996: transmission lymphome à souris greffées
- Abir et al.,2010: **Sarcome**: 1 invasion (RT-PCR)/ 8 CTO
- **LMC** (BCR-ABL) Meirow et al., 2008, Courbiere et al., 2010, Dolmans et al., 2010.
- **Leucémie**: présence de cellules cancéreuses (6 /8 CTO Rosendahl et al., 2010), Dolmans et al., 2010

Si possibilité de présence dans les fragments de tissu ovarien cryopréservés

CELLULES NEOPLASIQUES OU DE MALADIE RESIDUELLE

2 voies de recherche

Maturation folliculaire in vitro

Greffe de follicules isolés (enzymes) au niveau du cortex ovarien

Follicule primordial structure avasculaire isolé par sa membrane basale devrait protégé du risque de transmission de cellules malignes

Des cellules IPS humaines

James Thomson,

Prix Nobel 2012

Shinya Yamanaka

Cellules germinales

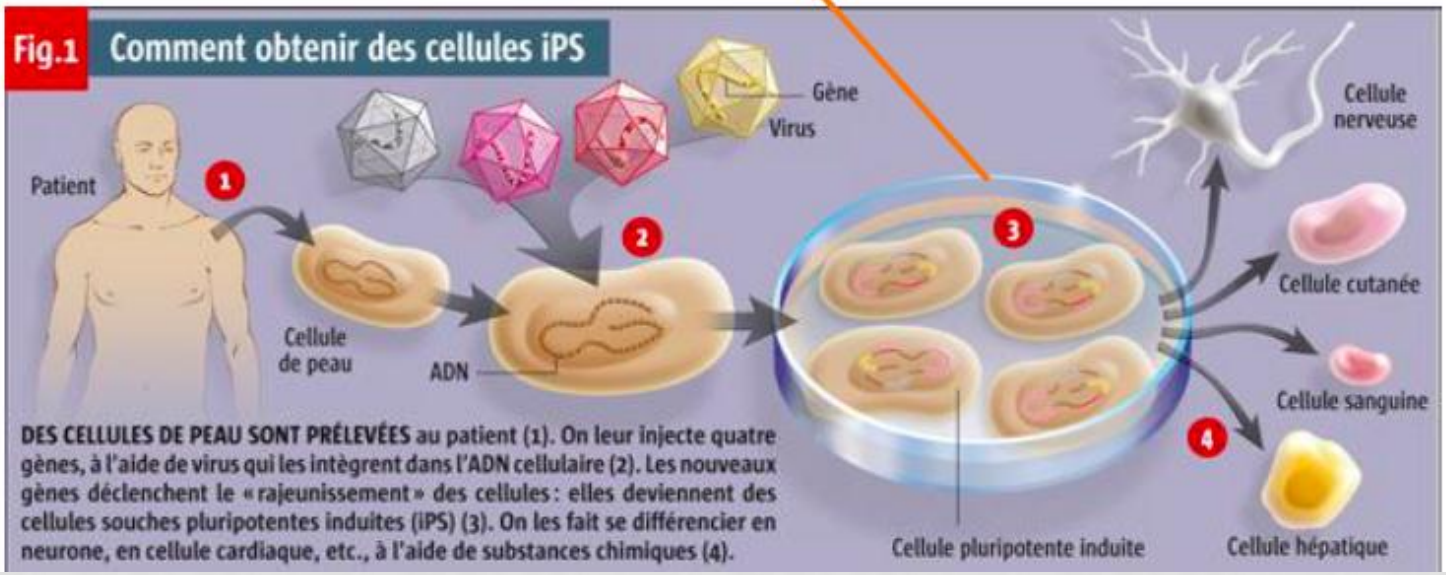

CONCLUSION

- Amélioration de la survie : prise en compte des effets secondaires à long terme

- En prépuberté :
  - conservation de cortex
  - Possibilité d'association de techniques : transposition + cortex

  - Délai entre prélèvement et replacement : avancées thérapeutiques d'intervalle